FACULTÉ DE MÉDECINE DE PARIS

Année 1939 — N° ..... —

THÈSE

608

POUR LE

DOCTORAT EN MÉDECINE

(DIPLOME D'ÉTAT)

PRÉSENTÉE PAR

Victor MARCHAK

Né le 8 Avril 1908, à PARIS (Seine)

Ancien Interne des Hôpitaux de Paris

Contribution à l'étude des débridements vulvo-vaginaux

Président : M. MOCQUOT, professeur

PARIS

LIBRAIRIE LOUIS ARNETTE

2, RUE CASIMIR-DELAVIGNE, 2

1939

FACULTÉ DE MÉDECINE DE PARIS

Année 1939 — N° ..... —

THÈSE

POUR LE

DOCTORAT EN MÉDECINE

(DIPLOME D'ÉTAT)

PRÉSENTÉE PAR

Victor MARCHAK

Né le 8 Avril 1908, à PARIS (Seine)

Ancien Interne des Hôpitaux de Paris

Contribution à l'étude des débridements vulvo-vaginaux

Président : M. MOCQUOT, professeur

PARIS

LIBRAIRIE LOUIS ARNETTE

2, RUE CASIMIR-DELAVIGNE, 2

1939

Doyen ..... TIFFENEAU

I. — Professeurs

	MM.
Anatomie	ROUVIERE
Physiologie	Leon BINET
Physique médicale	STROHL.
Chimie médicale	POLONOVSKI.
Bactériologie	Robert DEBRE.
Parasitologie et histoire naturelle médicale	BRUMPT.
Pathologie médicale et générale	BAUDOUIN.
Pathologie médicale	ABRAMI.
Pathologie chirurgicale	MONDOR.
Anatomie pathologique	LEROUX.
Histologie	CHAMPY.
Pharmacologie et matière médicale	TIFFENEAU
Thérapeutique	HARVIER.
Hygiène et médecine préventive	TANON.
Médecine légale	BALTHAZARD
Histoire de la médecine et de la chirurgie	LAIGNEL-LAVASTINE
Pathologie expérimentale et comparée	FIESSINGER.
Hydrologie thérapeutique et climatologie	CHIRAY.
	LOEPER.
Clinique médicale	CARNOT. Marcel LABBE CLERC.
Hygiène et clinique de la première enfance	LEREBOULLET
Clinique des maladies des enfants	NOBECOURT.
Clinique des maladies mentales et des maladies de l'encéphale	H. CLAUDE
Clinique des maladies cutanées et syphilitiques	GOUGEROT.
Clinique des maladies du système nerveux	GUILLAIN.
Clinique des maladies infectieuses	LEMIERRE
	LUNEO.
Clinique chirurgicale	GOSSET. GREGOIRE LENORMANT
Clinique ophtalmologique	TERRIEN.
Clinique urologique	CHEVASSU. LEVY-SOLAL
Clinique d'accouchements	COUVELAIRE. JEANNIN.
Clinique gynécologique	MOCQUOT.
Clinique chirurgicale infantile et orthopédie	OMBREDANNE
Clinique thérapeutique médicale	RATHERY.
Clinique oto-rhino-laryngologique	LEMAITRE.
Clinique thérapeutique chirurgicale	Pierre DUVAL
Clinique propédeutique	VILLARET.
Clinique de la Tuberculose	TROISIER
Clinique chirurgicale orthopédique de l'adulte	MATHIEU.
Clinique de neuro-chirurgie	Clovis VINCENT.
Clinique cardiologie	LAUBRY.
Assistance médico-sociale	N...
Professeurs sans chaire	HAZARD. HOVELACQUE MULON. OLIVIER. SANNIE. VERNE

R. UNIV. BIBLIOTHEEK LEIDEN

II. — Agrégés en exercice

MM.	
AMELINE	Pathologie chirurgicale.
BARIETY	Pathologie médicale.
BENARD Henri	Pathologie médicale.
BERNARD Et.	Pathologie médicale.
BESANÇON (J.)	Hydrologie.
BOULIN	Pathologie médicale.
BULLIARD	Histologie.
CATHALA	Pathologie médicale.
COSTE	Pathologie médicale.
CHEVALLIER	Pathologie médicale.
DOGNON	Physique
FUNCK-BRENTANO	Pathologie chirurgicale.
FEY	Urologie.
GAILLARD	Parasitologie.
GASTINEL	Bactériologie.
DE GAUDART D'ALLAINES	Pathologie chirurgicale
GAYET	Physiologie.
DE GENNES	Pathologie médicale.
GIROUD	Histologie.
HAGUENAU	Pathologie médicale.
HALPHEN	Oto-rhino-laryngologie
HUGUENIN	Anatomie pathologique
JOANNON	Hygiène.
LACOMME	Obstétrique.
LANTUEJOUL	Obstétrique.
LAROCHE Guy	Pathologie médicale
LAVIER	Parasitologie.
LELONG	Pathologie médicale.

MM.	
LEMAIRE	Pathologie expérimentale.
LEVEUF	Pathologie chirurgicale.
LEVY (Mlle J.).	Pharmacologie.
LEVY-VALENSI.	Neurologie et Psychiatrie.
MENEGAUX ...	Pathologie chirurgicale.
MOLLARET	Pathologie médicale.
MOREAU	Pathologie médicale.
MOULONGUET..	Pathologie chirurgicale.
MOUQUIN	Pathologie médicale.
PETIT-DUTAILLIS	Pathologie chirurgicale.

MM	
PIEDELIEVRE ..	Médecine légale
PORTES	Obstétrique.
RENARD.....	Ophtalmologie.
RICHET	Physiologie.
SENEQUE	Pathologie chirurgicale.
TURPIN	Pathologie médicale.
VIGNES	Obstétrique.
WILMOTH	Pathologie chirurgicale.

III. — Agrégés rappelés à l'exercice pour le service des examens

MM.	
ALGLAVE	Pathologie chirurgicale.
BUSQUET	Pharmacologie.
CHAILLEY-BERT	Physiologie
HEITZ-BOYER..	Pathologie chirurgicale.

MM	
LARDENNOIS ..	Pathologie chirurgicale
NEVEU-LEMAIRE..	Parasitologie.
LE LORIER ...	Obstétrique.
SCHWARTZ ...	Pathologie chirurgicale.
VAUDESCAL ...	Obstétrique.

IV. — Agrégés chargés de cours de clinique annexe à titre permanent

MM.	
ALAJOUANINE..	Clinique médicale
AUBERTIN	
BRULE	
CHABRO	
DONZELOT ...	
DUVOIR	
LIAN	
PASTEUR-VALLERY-RADOT..	
SEZARY	

MM	
BASSET	Clinique chirurgicale
BROCQ	
CADENAT	
GATELLIER ...	
MOURE	
QUENU	
VELTER	
ECALLE	Clinique obstétricale
METZGER	

V. — Chargés de cours

MM.	
CHAILLEY-BERT, agrégé	Education physique.
LEDOUX-LEBARD	Radiologie clinique
RUPPE	Stomatologie.
WEILL-HALLÉ	Puériculture.

Par délibération en date du 9 décembre 1798, l'Ecole a arrêté que les opinions émises dans les dissertations qui lui seront présentées, doivent être considérées comme propres à leurs auteurs et qu'elle n'entend leur donner aucune approbation ni improbation.

Digitized by the Internet Archive
in 2026

https://archive.org/details/IA41547910_0050

A LA MEMOIRE DE MON PERE

A Monsieur le Professeur Pierre DELBET

Qui fut notre premier Maître et dont l'influence s'est fait sentir pendant toute la durée de nos études.
Hommage d'admiration et de respect.

A Monsieur le Professeur Pierre MOCQUOT

Hommage de respectueuse admiration et de reconnaissance pour l'honneur qu'il nous a fait en acceptant la présidence de cette thèse.

A Monsieur le Professeur Agrégé CADENAT

Qui nous a inspiré le sujet de ce travail, et a bien voulu nous guider de ses conseils.

En hommage de respectueux attachement et de gratitude pour son accueil et son enseignement.

A MES MAITRES DANS LES HOPITAUX

Monsieur le Professeur Pierre DELBET
Monsieur le Professeur Paul CARNOT

Externat

1930 Monsieur le Professeur Robert PROUST (*in memoriam*)
1931 Monsieur le Professeur Paul CARNOT
1932-33 Monsieur le Professeur Ch. LENORMANT
1933-34 Monsieur le Docteur Louis RAMOND

Internat

1935-36 Monsieur le Professeur Agrégé M. METZGER
1936-37 Monsieur le Docteur Louis HOUDARD
1937-38 Monsieur le Docteur André MARTIN
Monsieur le Professeur Pierre MOCQUOT
1938-39 Monsieur le Prof. Agrégé F.-M. CADENAT

Aux Docteurs :
MAURER, MENEGAUX, RAOUL, Ch. MONOD,
PATEL, WILMOTH
Chirurgiens des Hôpitaux

A mes Conférenciers, les Docteurs :
CATTAN
Médecin des Hôpitaux

BOUDIN, CALVET, CORDIER, MAES

PREFACE

Le débridement vulvo-vaginal, peut être considéré soit, comme intervention préliminaire ou complémentaire à des opérations pratiquées par voie vaginale, soit comme ligne d'incision dans la colpo-hystérectomie vagino-périnéale élargie.

L'idée de débrider vulve et vagin n'est pas nouvelle. C'est ainsi qu'en 1824, Siebold fend de chaque côté le périnée pour pratiquer commodément une hystérectomie vaginale; Lezar (d'Edimourg) incise, à cause de l'étroitesse du vagin, le périnée, le vagin et le rectum sur la ligne médiane, puis fait l'hystérectomie.

Récamier, sectionne le périnée sur la ligne médiane et Claudius Tarel, dans un mémoire publié en 1829, conseille de pratiquer une incision vaginale unique vers l'un des ischions, lorsque l'on se trouve en difficulté au cours d'une hystérectomie vaginale.

Il faut remarquer qu'en obstétrique, le débridement vulvo-vaginal est connu et pratiqué depuis longtemps. Selon les auteurs, il consistait soit, en une incision en arrière sur la ligne médiane, soit, en des incisions multiples sur l'anneau vulvaire. Actuellement on décrit sous le nom d'épisiotomie un débri-

dement postéro-latéral, uni ou bilatéral, pratiqué pour éviter la rupture du périnée dans l'accouchement de la tête.

Il n'est guère employé par les chirurgiens jusqu'en 1892, où Chaput, dans une communication au Congrès Français de Chirurgie, décrit la technique et précise les indications du débridement vulvo-vaginal préliminaire. ,

Quelques années plus tard, Segond conseille d'y recourir, chaque fois, qu'au cours d'une hystérectomie vaginale, on éprouve des difficultés opératoires.

Dans les traités de chirurgie moderne, le débridement est signalé comme pouvant rendre service dans les interventions difficiles et, est conseillé comme opération préliminaire au traitement chirurgical des tumeurs du vagin ou des fistules vésico-vaginales accompagnées de rétrécissements cicatriciels.

Le débridement vulvo-vaginal est décrit par Schuchart et Schauta, comme une incision paravaginale auxiliaire périnéale postérieure, dans l'hystérectomie vaginale élargie. Il fait partie de la technique opératoire de ces auteurs rapportée par Proust en 1907.

Plus tard, Cunéo et Picot publient la technique de l'hystérectomie périnéale par une incision de périnéotomie transversale bilatérale.

Dans ce travail, nous nous proposons d'une part, d'étudier du point de vue anatomique et opératoire le débridement bilatéral biischiatique intéressant le tiers inférieur de la vulve, considéré comme ligne

d'incision et voie d'abord de la colpo-hystérectomie élargie par voie périnéo-vaginale et, d'autre part, de fixer la technique, les limites et les indications du débridement vulvo-vaginal uni ou bilatéral, comme temps préliminaire aux interventions pratiquées par voie vaginale.

ETUDE ANATOMIQUE

La région périnéale présente la forme d'un losange à grand axe antéro-postérieur, à petit axe transversal qui s'étend d'une part, de la symphyse pubienne au coccyx, d'autre part d'un ischion à l'autre. Les deux côtés antérieurs répondent aux branches ischio-pubiennes, les deux côtés postérieurs aux grands ligaments sacro-sciatiques.

Une ligne horizontale, tracée d'un ischion à l'autre divise la région en deux triangles : le triangle antérieur ou uro-génital, le postérieur ou anal.

En anatomie chirurgicale et opératoirement, on distingue les plans superficiels qui constituent la région vulvaire, l'aponévrose périnéale superficielle, les muscles du plan superficiel du périnée, et le plan profond formé par le rideau musculaire releveur de l'anus.

Il est inutile d'insister sur la description de la vulve et de l'orifice vaginal inférieur. Il faut cependant signaler que ce dernier constitue la partie la plus rétrécie du vagin.

L'aponévrose périnéale superficielle, mince, à peine visible, s'étend des parois latérales au noyau central du périnée et aux bords postérieurs des muscles transverses qui la limitent en arrière.

Elle tapisse les muscles du plan superficiel et constitue la limite inférieure de la loge périnéale inférieure qui comprend en outre la racine du corps caverneux, les bulbes, les glandes vulvo-vaginales.

Les corps caverneux, sont à la limite de la région le long de la face interne des branches ischio-pubiennes. Ils se réunissent pour former le corps du clitoris.

Les bulbes situés de chaque côté de l'orifice vaginal, présentent une petite extrémité antérieure, une face externe convexe, une face interne concave en rapport avec le segment terminal de l'urèthre en haut, avec la face externe des petites lèvres à la partie moyenne, elle recouvre en bas une partie de la face antérieure de la glande de Bartholin. L'extrémité postérieure du bulbe, ou base, est arrondie, elle s'arrête le plus souvent au niveau de la partie moyenne de l'orifice vaginal, descendant quelquefois jusqu'à son tiers inférieur.

Les glandes de Bartholin, comparées à une amande d'abricot, sont placées entre la face interne de l'extrémité postérieure du bulbe (qu'elles débordent en arrière) et la base des petites lèvres. Leur canal excréteur long de 1 cm. 1/2 à 2 cm. est dirigé obliquement de haut en bas, d'arrière en avant et de dedans en dehors. Il parcourt la base des petites lèvres et s'ouvre à l'union du tiers postérieur avec les deux tiers antérieurs du sillon qui sépare les petites lèvres des débris hyménaux.

Les muscles de la région sont au nombre de quatre de chaque côté de la ligne médiane.

Le muscle ischio-caverneux a la forme d'un demi-cornet à concavité dirigée dehors qui recouvre la face interne, non adhérente de la racine du corps caverneux.

Le muscle transverse superficiel du périnée, plus ou moins développé, est une mince languette musculaire présentant deux ordres de faisceaux. Les uns naissent de la face interne de l'ischion et des branches ischio-pubiennes, se portent transversalement en dedans et se terminent sur le noyau central du périnée. Les autres prennent leur origine sur le sphincter externe de l'anus et sur le muscle releveur, traversent la ligne médiane pour s'unir à ceux venus du côté opposé.

Le muscle bulbo-caverneux s'insère en arrière par une extrémité large et mince sur le noyau central du périnée; oblique en haut et en avant, de plus en plus étroit, il recouvre les faces externes de la glande de Bartholin et du bulbe. Les fibres musculaires vont se terminer sur le bulbe, sur les faces latérales du corps caverneux et sur le corps du clitoris.

Le muscle constricteur de la vulve est une mince nappe musculaire placée en dedans du bulbe et de la glande vulvo-vaginale sur la paroi latérale du vagin. Il s'insère en arrière sur le centre tendineux du périnée, en avant sur la partie antérieure du vagin et le tissu dense de la cloison inter-vagino-uréthrale.

Il faut remarquer que de chaque côté les muscles

Fig. 1. — Plan sus-aponévrotique du périnée.

Le nerf périnéal superficiel accompagne l'artère. Le nerf périnéal externe est au-dessous et en dehors.

bulbo-caverneux, ischio-caverneux et transverses superficiels du périnée limitent un triangle à base postérieure. C'est le triangle de la taille périnéale.

Il est comblé par un tissu cellulo-graisseux dans lequel se trouve l'artère bulbaire et le rameau bulbo-uréthral du nerf honteux interne.

Le plan musculo-aponévrotique moyen comprend les deux feuillets de l'aponévrose périnéale moyenne, le muscle transverse profond du périnée et le sphincter strié de l'urèthre.

L'aponévrose périnéale moyenne s'étend des branches ischio-pubiennes et de l'aponévrose de l'obturateur interne sur laquelle elle s'insère latéralement au triangulaire. En arrière les deux feuillets bien développés se rejoignent au niveau du bord postérieur bulbe et au vestibule sur la ligne médiane. Elle est du transverse profond qui est inclus entre eux.

Le muscle transverse profond du périnée s'étend de l'ischion et des branches ischio-pubiennes en dehors au noyau fibreux central du périnée en dedans.

En dehors entre les deux feuillets aponévrotiques, placés tout près de la paroi latérale, cheminent dans un canal aponévrotique, le paquet vasculo-nerveux honteux interne.

Séparé du plan musculeux aponévrotique moyen par le feuillet supérieur de l'aponévrose périnéale moyenne, *le plan musculaire profond* est formé par le muscle releveur de l'anus.

Ce dernier constitue le rideau musculaire qui forme le plan de fond du périnée.

Il descend oblique en bas et en arrière, de la paroi pelvienne vers la ligne médiane. Son bord interne est en rapport en avant avec le ligament pubo-vésical et l'extrémité inférieure de l'urèthre. Un peu en arrière de ce dernier le muscle est en rapport avec les bords latéraux du vagin, à l'union des deux tiers supérieurs et du tiers inférieur du conduit.

Les fibres musculaires adhèrent intimement à ce niveau aux parois vaginales. Les fibres les plus internes du muscle s'insinuent entre vagin et rectum sur la ligne médiane.

Il faut remarquer que sur une coupe transversale passant au niveau de l'orifice vulvaire le bord interne du releveur est placé à environ 2 cm. 1/2 du plan cutané.

L'artère périnéale superficielle, naît en regard du bord postérieur du muscle transverse superficiel; elle le contourne par son bord postérieur, chemine sous aponévrotique dans l'aire du triangle ischio-bulbaire en dedans du muscle ischio-caverneux. Puis elle devient superficielle en perforant l'aponévrose périnéale superficielle et se termine en se distribuant aux grandes lèvres et aux petites lèvres après avoir donné quelques rameaux pour les muscles de la région.

L'artère bulbaire ou périnéale profonde naît de la honteuse interne en avant de la précédente. Elle se porte en dedans, chemine entre les deux feuillets de l'aponévrose périnéale moyenne et aborde le bulbe par son extrémité postéro-externe.

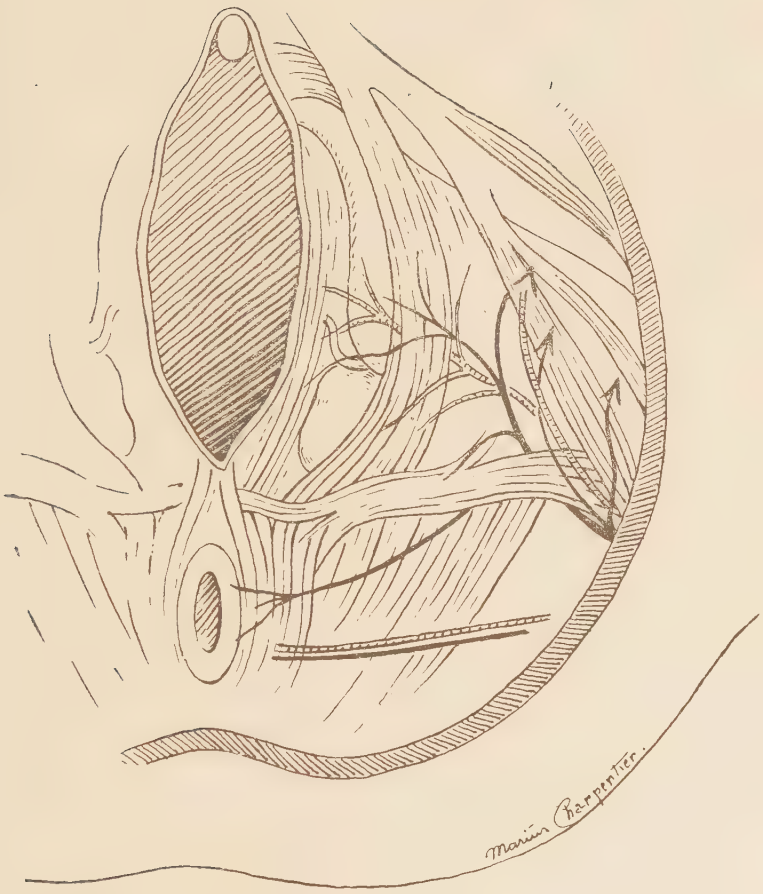

Fig. 2. — Loge bulbo-caverneuse.

Dans le triangle ischio-bulbaire se trouvent l'artère périnéale profonde et le nerf bulbo-uréthral. Dans la fosse ischio-rectale on remarque le nerf du sphincter externe et le paquet vasculo-nerveux hémorroïdal inférieur.

Rappelons que les vaisseaux honteux internes placés entre les deux feuillets de l'aponévrose périnéale moyenne, sont situés derrière le muscle ischio-caverneux. L'artère honteuse interne se termine à la partie supérieure de la région par les artères caverneuses grêles et dorsales du clitoris.

Les veines nombreuses et développées dans la région répondent aux artères qu'elles accompagnent. Celles du plan superficiel aboutissent en partie à la honteuse interne en partie à la veine saphène interne.

Signalons que les veines bulbeuses traversent l'aponévrose moyenne en formant dans son épaisseur une espèce de plexus. Elles vont se jeter dans la veine honteuse interne.

Les nerfs de la région sont des branches du nerf périnéal lequel s'est détaché, dans la fosse ischio-rectale, du nerf honteux interne. Le nerf périnéal donne un collatéral superficiel : *le rameau périnéal externe.* Il sort de la gaine aponévrotique oblique en bas et en avant, chemine sous l'aponévrose périnéale superficielle au niveau du triangle ischio-bulbaire et se perd dans la grande lèvre.

Le rameau sphinctérien externe, naît du nerf périnéal au niveau du bord inférieur du transverse. Il se dirige en dedans et en arrière dans la graisse de la fosse ischio-rectale vers le sphincter externe où il se termine.

Le nerf périnéal donne ensuite deux rameaux terminaux.

Fig. 3. — Coupe frontale du bassin passant par l'axe du vagin.

Le débridement doit être poursuivi jusqu'au bord interne du releveur. (D'après Testut et Jacob).

Le nerf périnéal superficiel se détache du nerf périnéal au niveau du transverse superficiel; il contourne le bord postérieur du muscle, chemine dans le plan superficiel du périnée et se termine dans la grande lèvre.

Le nerf périnéal profond ou bulbo-uréthral, pénètre dans le triangle ischio-bulbaire en passant au-dessus ou au-dessous des muscles transverses superficiels ou profonds, donne quelques filets pour les muscles du triangle et se termine dans le bulbe après avoir détaché un rameau pour le constricteur de la vulve.

Le périnée postérieur présente une forme triangulaire. Son sommet répond à la pointe coccyx, sa base a une ligne horizontale passant par le milieu des deux ischions. Les côtés latéraux répondent aux deux grands ligaments sacro-sciatiques bordés par le bord interne du muscle fessier.

Sous la peau et le tissu cellulaire se trouvent les fosses ischio-rectales. Celles-ci constituent deux vastes cavités dont la paroi externe est constituée par la face interne de l'ischion, recouverte par l'obturateur interne et son aponévrose; et la paroi interne, dans la partie haute par le releveur incliné en dedans et par le *sphincter strié* du rectum dans sa partie basse. Ce dernier présente des fibres musculaires concentriques entourant la partie inférieure du rectum sur une hauteur de 20 à 25 mm. Il s'étend en largeur sur 8 à 10 mm. Les fibres musculaires prennent nais-

sance, en arrière sur le raphé fibreux ano-coccygien et la face profonde du derme. De là elles se dirigent en avant, embrassant dans leur concavité la partie inférieure du rectum et se terminent, les plus superficielles dans la peau de la région périanale, les plus profondes dans le centre tendineux du périnée. Quelques-unes se continuent soit avec celles du transverse superficiel, soit avec celles du bulbo-caverneux.

Entre les deux fosses ischio-rectales, sur la ligne médiane se trouve la *portion périnéale du rectum.* Celle-ci longue de 3 cm. présente une courbure à convexité coccygienne. La face antérieure du rectum est en rapport avec le vagin et la vulve par l'intermédiaire du triangle vagino-rectal dont il constitue la paroi postérieure.

Les *artères* du périnée postérieur sont des branches de la honteuse interne. Celle-ci parcourt la région dans le sens antéro-postérieur contre la paroi externe de celle-ci, dans un dédoublement de l'aponévrose de l'obturateur interne, à une profondeur d'environ 4 cm. du plan cutané.

Dans le tissu cellulaire sous-cutané cheminent les branches de la *périnéale superficielle.*

L'artère hémorroïdale inférieure naît de la honteuse interne au niveau de la fosse ischio-rectale; elle se dirige horizontalement en dedans à travers la fosse ischio-rectale pour se terminer dans le sphincter externe et la portion périnéale du rectum.

Les veines accompagnent les artères du même nom. Elles se jettent dans la veine iliaque interne. Les

veines hémorroïdales inférieures prennent part à la constitution du plexus hémorroïdal.

Les nerfs sont des branches du honteux interne. Nous avons signalé le nerf du sphincter externe. Le *nerf anal,* accompagne l'artère hémorroïdale et se distribue au rectum périnéal, au sphincter strié et à la peau de la région anale et périanale.

L'étude des incisions de débridement vulvo-vaginal amène à décrire : le débridement périnéal postérieur ou incision paravaginale auxiliaire de Schuchart et le débridement postéro-latéral de la vulve et du périnée.

Les deux techniques sectionnent les plans les plus postérieurs du périnée antérieur et les plans les plus antérieurs du périnée postérieur.

D'après nos recherches l'*incision de Schuchart* va intéresser au niveau de la vulve la muqueuse de la fourchette que double en profondeur un chorion épais, puis les fibres du constricteur et celles du muscle bulbo-caverneux. Elle sectionne les muscles transverses du périnée presque perpendiculairement à à leurs fibres et une fois leurs bords postérieurs atteints se prolonge en arrière, parallèle au grand axe du périnée et se termine en dehors de l'anus. Elle intéresse dans le périnée postérieur la peau, le tissu cellulaire et l'épaisseur de la graisse de la fosse ischio-rectale. Elle se termine généralement au niveau de l'anus mais peut être prolongée jusqu'au coccyx.

Nous avons remarqué qu'il est important d'éviter de se rapprocher de la ligne médiane. En effet dans

sa partie postérieure, l'incision risque de léser les fibres du sphincter externe et surtout de blesser dans la profondeur la face latérale gauche du rectum périnéal. Pour éviter cet accident, ce dernier, le plan superficiel une fois incisé est libéré et rejeté vers la droite.

En profondeur le maximum de jour est donné lorsqu'on a atteint le plan du muscle releveur, c'est-à-dire lorsque l'on a traversé toute la hauteur de la fosse ischio-rectale.

Du point de vue des vaisseaux et des nerfs, le débridement postérieur intéresse les branches les plus internes de l'artère périnéale superficielle au niveau du périnée antérieur et des rameaux de la même artère dans le tissu cellulaire du périnée postérieur.

Il risque de léser surtout dans la fosse ischio-rectale les vaisseaux hémorroïdaux inférieurs accompagnés par le nerf anal qui se dirige vers le rectangle périnéal, perpendiculairement à la ligne d'incision à quelques centimètres de profondeur.

Le nerf du sphincter externe risque également d'être sectionné dans la partie antérieure de la fosse ischio-rectale.

Il faut remarquer que le débridement postérieur intéresse surtout le périnée postérieur. Le jour qu'il donne permet certes un abord facile du cadran postérieur de la vulve et du vagin, mais il ne donne pas un jour considérable latéralement, dans la région où il faut aborder les pédicules cervico-vaginaux la-

téraux lorsqu'on pratique la colpo-hystérectomie élargie par voie périnéale.

Pour cette raison, et surtout à cause du danger de blessure des vaisseaux et des nerfs, il nous paraît qu'il est préférable, tant dans cette opération que dans les débridements pratiqués comme temps préliminaire à des interventions par voie vaginale, d'avoir recours aux débridements postéro-latéraux bilatéraux, biischiatiques, ou unilatéraux gauches.

Dans les deux cas, la section vulvo-périnéale affecte la forme d'une ligne légèrement convexe en haut et étendue de la vulve à la partie la plus postérieure de l'ischion.

D'après nos recherches, il est important de la faire commencer au-dessous de l'union du tiers inférieur avec les deux tiers antérieurs de la paroi latérale de la vulve. En effet le bulbe descend parfois jusqu'à ce niveau et la blessure de ce dernier entraîne une hémorragie notable. De même le canal excréteur de la glande de Bartholin, après un parcours légèrement descendant, se termine immédiatement en dedans des petites lèvres, à l'union du tiers postérieur et des tiers antérieurs du bord de l'orifice vaginal inférieur. La section portant au-dessous de cet orifice, évitera la section du conduit. En faisant donc débuter le débridement à environ 2 cm. au-dessus du milieu de la fourchette, on évitera sûrement d'atteindre l'extrémité postérieure du bulbe et le canal excréteur de la glande vulvo-vaginale.

De son origine, l'incision se dirige vers l'ischion;

elle intéresse successivement : la muqueuse et le chorion de la vulve, la commissure postérieure des grandes lèvres qui se terminent sur la fourchette. Elle passe au-dessous de l'extrémité inférieure des petites lèvres. Puis sont sectionnées les fibres du constricteur du vagin et celles plus développées du muscle bulbo-caverneux. L'incision devient alors périnéale, intéresse la peau assez épaisse de la région, l'aponévrose périnéale superficielle extrêmement mince et le muscle transverse superficiel du périnée dont les fibres sont coupées très obliquement de haut en bas et de dedans en dehors. Le bord postérieur de ce muscle étant dépassé, l'incision se poursuit sur 3 ou 4 cm. dans le périnée postérieur; on voit apparaître dans l'angle postéro-latéral, le tissu graisseux de la fosse ischio-rectale.

La section de la muqueuse vulvo-vaginale et des muscles constricteurs est suivie d'une hémorragie en nappe, ou parfois on distingue quelques jets artériels venus des branches terminales de l'artère périnéale superficielle.

En dehors, l'on se rapproche de cette artère dont les branches sont sectionnées et dont parfois le tronc est coupé, au niveau où il contourne le bord postérieur du transverse superficiel du périnée.

En profondeur l'incision intéresse le plan de l'aponévrose périnéale moyenne qui est sectionnée ainsi que le muscle transverse profond du périnée.

Elle passe au-dessous du triangle ischio-bulbaire dans l'aire duquel se trouve située l'artère bulbaire

accompagnée de veines importantes qui ne sont pas intéressées dans la section.

La branche périnéale externe du nerf périnéal qui devient sous-cutanée dans l'aire du triangle n'est pas coupée. Mais parfois le nerf périnéal superficiel est intéressé dans la partie externe de l'incision au niveau où il contourne le bord postérieur du muscle transverse; de même, c'est à ce niveau que le rameau périnéal profond est susceptible d'être atteint lorsqu'il passe au-dessous du bord postérieur du muscle.

Il faut remarquer que les vaisseaux et les nerfs se trouvent à la limite de l'incision, à environ 1 cm. du milieu de la face interne de l'ischion. Il nous a semblé que l'on a intérêt à terminer la section du périnée au niveau de la moitié inférieure de l'ischion en passant à quelques millimètres du bord inférieur du muscle transverse.

D'après nos recherches anatomiques, le débridement commence à donner du jour lorsque sont sectionnés la muqueuse vulvaire et les muscles constricteurs. Une fois cet anneau musculaire sectionné, le jour que l'on obtient n'est plus proportionnel à la longueur de l'incision.

En particulier, le prolongement de cette dernière au-dessous de l'ischion dans la fosse ischio-rectale, n'augmente pas de façon notable le bénéfice obtenu, mais présente l'inconvénient d'agrandir inutilement le débridement.

Il est nécessaire de compléter la section périnéo-vulvaire par l'incision du tiers antérieur du vagin.

A son niveau, la section se trouve à la limite de la paroi latérale et postérieure du conduit, sensiblement dans le même plan ou même postérieur à la section périnéale.

La paroi du vagin est épaisse, elle saigne en nappe. On peut l'inciser délibérément dans son tiers inférieur car elle ne présente aucun rapport dangereux, étant séparée de la paroi antérieure du rectum par l'épaisseur du triangle recto-génital. Il n'en est pas de même au-dessus du tiers supérieur, où rectum et vagin ne sont plus séparés que par l'épaisseur de la cloison recto-vaginale et où la section vaginale doit être pratiquée avec précaution pour éviter la blessure du rectum.

Une fois le vagin incisé, on aperçoit dans la profondeur se dessiner le bord interne du muscle releveur qui croise la ligne d'incision oblique en bas et en dedans. Le débridement ne doit pas être poussé plus profond ou du moins ne pas intéresser plus de quelques millimètres du bord du muscle.

Le jour que l'on obtient est alors maximum. Il est considérable en particulier dans le débridement bilatéral. Les lèvres de l'incision s'écartent et l'on a une voie d'abord large sur le périnée, le fond du vagin, le col utérin et le cul-de-sac de Douglas. On peut facilement exécuter la section et la suture de la collerette vaginale supérieure, pratiquer le décollement du rectum et amorcer sans difficultés la dissection des pédicules cervico-vaginaux latéraux dans l'hystérectomie élargie vagino-périnéale.

TECHNIQUE OPERATOIRE

Le débridement vulvo-vaginal est pratiqué, soit par l'incision paravaginale de Schuchart, qui réalise un débridement périnéal postérieur, soit par l'incision postéro-latérale aboutissant à la section de la vulve et du périnée.

Dans les deux cas il est complété par une incision vaginale parallèle à son grand axe et située à l'union de ses parois latérale et postérieure.

Le débridement périnéal postérieur est le plus souvent unilatéral. On le pratique habituellement à gauche parce que les manœuvres opératoires y sont plus faciles que du côté opposé.

L'incision vulvo-périnéale postéro-latérale siège à gauche lorsqu'elle est unilatérale, mais fréquemment on a recours au débridement bilatéral.

L'incision para-vaginale auxiliaire telle que conseille de la pratiquer Schuchart, en vue de la colpo-hystérectomie vaginale commence au niveau de l'union du cadran postérieur et latéral gauche de la vulve. Elle sectionne celle-ci puis se prolonge directement en arrière à quelques centimètres de la ligne médiane, parallèle à l'axe du périnée. Elle se termine habituellement en dehors de l'anus, mais peut être conduite jusqu'au coccyx. Elle intéresse le périnée

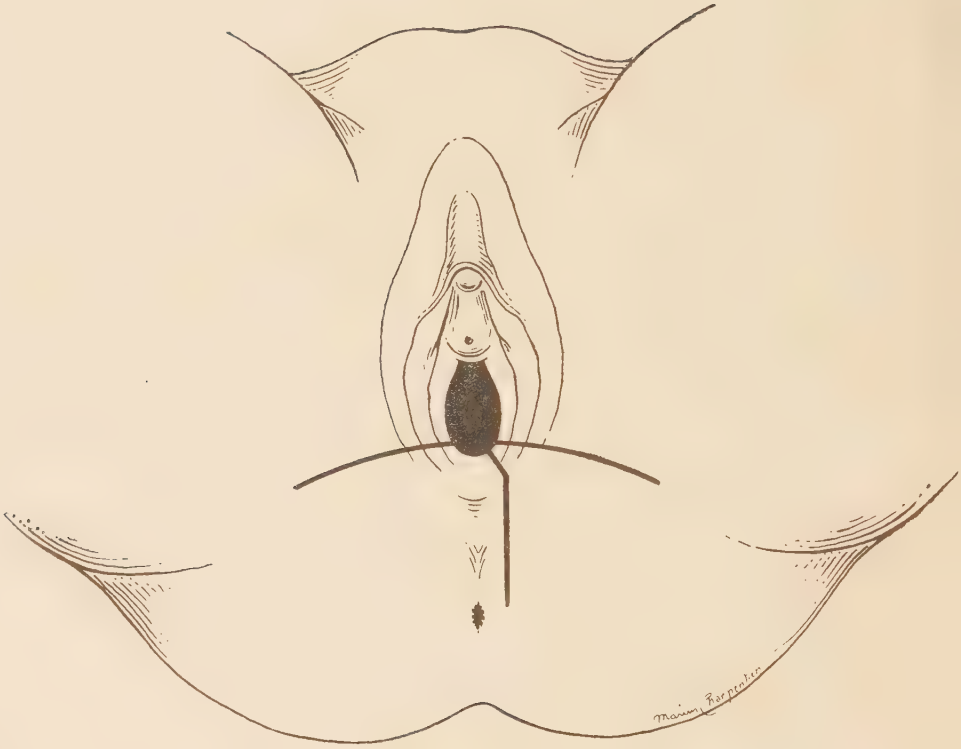

Fig. 4. — Les incisions de débridement.

Le trait vertical schématise la ligne d'incision du débridement périnéal postérieur ; le trait transversal celle du débridement bi-ischiatique.

postérieur s'étendant en profondeur jusqu'au muscle releveur.

Pratiqué suivant cette technique, le débridement vulvo-périnéal a l'inconvénient d'exposer à la section le nerf sphinctérien externe et le paquet vasculo-nerveux hémorroïdal inférieur. Mais surtout, il risque de blesser le rectum; c'est là un accident qui entraîne la nécessité de la suture de la paroi rectale et qui, par la septicité du contenu de l'ampoule, risque de compromettre la réunion primitive de la plaie périnéale.

D'autre part, lorsque le jour donné par l'incision gauche est insuffisant, la nécessité d'avoir recours à un débridement bilatéral entraîne un délabrement considérable du périnée.

Il nous a semblé qu'il est préférable, pour éviter ces inconvénients, d'avoir recours à l'*incision vulvo-périnéale postéro-latérale.*

Pour exécuter ce débridement, on peut, en suivant le conseil de Chaput, procéder par transfixion des parties molles à inciser. On obtiendrait ainsi une section plus franche en évitant la fuite des tissus sur la lame. L'incision se pratiquerait avec un bistouri à longue lame et d'emblée débriderait la vulve, le périnée et le vagin. Cette technique nous semble présenter l'inconvénient d'exposer à une blessure du rectum dans la profondeur de la plaie. D'autre part, elle nécessite d'apprécier l'étendue du débridement avant qu'il ne soit exécuté ; elle ne permet pas à l'opérateur d'inciser à la demande, pour se donner, suivant

la dimension de la vulve, le jour qu'il désire obtenir.

A notre avis il vaut mieux inciser de dehors en dedans avec un bistouri coupant bien et, au besoin, en tendant avec les doigts de la main gauche, l'anneau vulvaire.

Au niveau de ce dernier, l'incision passe un peu en dessous de l'union de son tiers inférieur avec ses deux tiers supérieurs, à environ 2 cm. au dessus du milieu de la fourchette. Sur le périnée elle est légèrement convexe en haut et se dirige vers la partie postérieure de l'ischion. Elle s'arrête, après un parcours de 4 à 5 cm., au voisinage de ce dernier.

Sur le *vagin*, l'incision est pratiquée dans le même plan que l'incision vulvo-périnéale à l'union de la paroi latérale et de la paroi postérieure, en dehors de la colonne vaginale postérieure. L'incision est longue habituellement de 4 à 5 cm. environ. Elle peut, sans inconvénient, être prolongée plus haut. Il est prudent de sectionner le vagin avec précaution, sous le contrôle de la vue, car, surtout dans la partie la plus haute de l'incision, on risque de blesser la face antérieure de l'ampoule rectale.

En profondeur, le débridement vulvo-vaginal postéro-latéral va intéresser successivement : sur le périnée la peau, le tissu cellulaire sous-cutané, les fibres des muscles transverses du périnée dans leurs aponévroses, le tissu cellulo-graisseux de la fosse ischio-rectale. Au niveau de l'anneau vulvaire, la muqueuse vaginale, les fibres musculaires des muscles constricteurs de la vulve. Il est malaisé de distinguer

différents plan; en pratique, muqueuse et muscles constricteurs forment un anneau qui bride l'entrée du vagin. L'on voit et l'on sent nettement lorsque cet anneau est incisé, car il se produit alors un brusque agrandissement de l'orifice vulvaire.

Au niveau du vagin l'incision doit intéresser uniquement la paroi vaginale qui présente une épaisseur de 4 à 5 cm.

En profondeur on voit alors se dessiner dans le tissu cellulo-graisseux du périnée, le bord interne du muscle releveur oblique en bas et en arrière.

La plaie opératoire, après rétraction des tissus incisés, présente alors une forme losangique dont le grand axe est oblique en haut et en arrière ,et dont le petit s'étend d'un bord à l'autre de l'incision de l'anneau vulvaire.

Habituellement, on ne sectionne pas plus profondément, car l'on obtient déjà un jour suffisant. Cependant, lorsque l'anneau vulvaire et le vagin sont particulièrement rétrécis on peut entamer, sur une longueur de quelques millimètres le bord interne du muscle releveur de l'anus. Cependant il nous paraît qu'il vaut mieux dans ce cas, avoir recours au *débridement bilatéral.*

Ce dernier, est du reste systématiquement pratiqué comme premier temps de la colpo-hystérectomie par voie vaginale. L'incision périnéale a la forme alors, d'une courbe à convexité supérieure. Elle s'étend d'un ischion à l'autre, coupant l'anneau vulvaire à l'union de son tiers inférieur et de ses deux su-

périeurs. Sur cette incision périnéo-vulvaire, se branchent deux incisions vaginales conduites jusqu'à la hauteur où l'on désire pratiquer la section circulaire du conduit.

L'incision bi-ischiatique donne un jour considérable. Elle agrandit l'orifice vulvaire jusqu'à lui donner un diamètre de 12 à 15 cm. d'avant en arrière et transversalement. On obtient ainsi une voie d'abord large sur le fond du vagin, le col et le cul-de-sac de Douglas où les manœuvres opératoires deviennent extrêmement aisées et faciles.

La section vulvo-vaginale ainsi pratiquée coupe quelques branches artérielles et veineuses et nécessite la pose de quelques pinces hémostatiques qui seront remplacées immédiatement par des ligatures, afin de ne pas encombrer le champ opératoire. Les rameaux artériels ne sont pas importants et l'hémostase des hémorragies en jets est très rapidement assurée.

Il existe un suintement en nappe de l'anneau fibro-musculaire de la vulve, ainsi que de la tranche vaginale. Une large compresse glissée sous la valve postérieure tarit rapidement ce suintement sanguin.

La *suture* du débridement postéro-latéral est pratiquée une fois l'intervention terminée. Après vérification de l'hémostase, on peut placer d'abord un fil, prenant en profondeur tous les tissus cruentés et orientés suivant le petit axe du losange, d'un bord de la vulve à l'autre. Ce premier point placé, la paroi vaginale est suturée à points séparés de catgut; le

périnée aux crins serrés modérément, laissés longs, puis solidarisés les uns avec les autres afin de ne pas gêner la malade dans les suites opératoires.

Il nous paraît plus facile, de commencer la suture par la partie la plus profonde de l'incision vaginale. En prenant soin d'intéresser sur chaque lèvre une même longueur de tranche vaginale, on arrive à affronter facilement le bord des grandes lèvres et terminer de façon régulière la suture de l'incision périnéale.

Lorsque l'on a pratiqué une intervention au cours de laquelle il n' y a pas eu de temps septique, il est inutile d'avoir recours au drainage. Dans le cas contraire, il vaut mieux laisser, soit un petit drain numéro 35, soit un drainage filiforme, faisant issue à l'extrémité périnéale du débridement.

Lorsque l'on pratique le débridement en vue de la cure chirurgicale de fistules vésico-vaginales qu'accompagne un rétrécissement cicatriciel de la vulve et du vagin, il est préférable, une fois l'hémostase faite, de laisser cicatriser à plat, ou mieux, de suturer dans un sens perpendiculaire à la plaie pratiquée, en plaçant le premier fil suivant le grand axe du losange, affrontant la muqueuse vaginale à la peau. On a réalisé ainsi, par le débridement et sa suture, la cure operatoire du rétrécissement après l'avoir utilisé comme voie d'abord.

COMPLICATIONS ET RESULTATS ELOIGNES

En règle générale, le débridement vulvo-vaginal n'entraîne jamais de complications immédiates. Dans les cas publiés et dans ceux que nous avons observés, la cicatrisation se fait par première intention. Si on a laissé un drainage ce dernier est enlevé à la 48e heure, après avoir laissé suinter une sérosité hémorragique peu abondante. Les crins sont enlevés le 10e jour. La plaie est alors parfaitement cicatrisée tant sur le vagin que sur le périnée. La vulve a repris l'aspect, la forme et la dimension d'une vulve normale.

On a accusé le débridement vulvaire de blesser le canal excréteur de la glande de Bartholin. Nous n'avons jamais observé une telle lésion, et il nous semble, d'après nos recherches anatomiques que l'incision passe notablement au-dessous de ce canal.

D'autre part, elle entraîne aussi la section de quelques filets du nerf périnéal; il persisterait après cicatrisation des douleurs dans le territoire de ce nerf. C'est une complication que nous n'avons jamais observée tant dans les cas publiés que dans nos observations personnelles.

La seule complication survenue dans les 28 cas de débridement que nous rapportons fut l'apparition d'une fistule périnéo-rectale, quelques jours après l'intervention. La cure chirurgicale de celle-ci, par décollement et abaissement de la muqueuse rectale suivie d'un curettage du trajet fistuleux, amena la guérison de la malade.

Les résultats éloignés du débridement postéro-latéral sont excellents. Il ne se produit jamais de prolapsus génital, car le plancher pelvien des releveurs est respecté. La cicatrice périnéale paraît blanche, linéaire et souple. L'orifice vulvaire a un aspect, une orientation et des dimensions normaux.

Au point de vue obstétrical, cette cicatrice vulvaire ne paraît pas être une cause de dystocie des parties molles. En effet, le débridement est fréquemment pratiqué en obstétrique pour éviter une rupture périnéale. Il n'est pas rare de voir ensuite les femmes avoir un accouchement ultérieur normal, où pour lequel, au maximum, il est nécessaire de pratiquer un petit débridement.

INDICATIONS

Le débridement vulvo-vaginal réalise, soit l'incision qui est le premier temps de la colpo-hystérectomie par voie vagino-périnéale, soit constitue une intervention préliminaire à une opération pratiquée par voie vaginale.

Nous étudierons : les indications du débridement dans la technique opératoire de la colpo-hystérectomie, puis nous essayerons de préciser ses indications, lorsqu'il est le temps préliminaire aux interventions portant sur l'utérus, le vagin, ou la vessie.

D'après une des techniques opératoires de la colpo-hystérectomie périnéale, l'incision cutanée est une ligne transversale, légèrement convexe en avant, allant d'un ischion à l'autre, qui passe à 2 cm. au-dessous de la fourchette réalisant ainsi la périnéotomie transversale bilatérale. On pratique ensuite un décollement recto-vaginal, puis la section et la suture ainsi que la libération de l'extrémité supérieure du vagin.

Nous rapportons une observation où l'intervention a été pratiquée par cette incision (obs. XXX). L'opération a été difficile à cause du volume considérable du col utérin où siégeait un néoplasme bourgeonnant, et dans le compte rendu opératoire l'opérateur

signale, qu'à son avie, l'on aurait obtenu plus de jour par un débridement bilatéral.

Nous avons pu retrouver d'autre part, un cas, où il n'a été pratiqué, ni incision périnéale, ni débridement, la malade ayant eu ultérieurement une déchirure complète du périnée (obs. XXIX).

Mais en dehors de ce cas exceptionnel, dans les 16 observations de colpo-hystérectomie pour néoplasmes du col utérin que nous avons étudiées, l'incision périnéale a toujours été un débridement vulvo-vaginal; dans 6 cas à la manière de Schuchart, dans 10 cas vulvo-périnéal postéro-latéral.

L'étude des observations montre que l'incision paravaginale auxiliaire a été unilatérale dans tous les cas, sauf dans l'observation numéro VIII, où il existait une atrésie vaginale au-dessous du néoplasme et où elle a été bilatérale.

Le débridement vulvo-vaginal postéro-latéral a été bilatéral 8 fois, unilatéral 2 fois. Dans l'observation I la malade présentait un prolapsus génital, dans l'observation IV, l'intervention pratiquée pour néoplasme du corps utérin se proposait d'exciser le fond du vagin où siégeait un rétrécissement. Le débridement a été pratiqué d'une façon complémentaire.

Dans toutes les autres observations, dont la plus ancienne, date du mois de mars 1938, on a utilisé le débridement bilatéral biischiatique passant au tiers inférieur de la vulve et complété par deux incisions vaginales remontant jusqu'au niveau de la section du vagin.

Aussi, il nous semble que cette incision, par le jour considérable qu'elle donne, facilite considérablement le décollement postérieur, la libération et la section des pédicules vasculaires et permet aussi l'ablation plus complète des paramètres. Le débridement bilatéral se répare facilement. Il réalise à notre avis la meilleure des incisions périnéales dans la technique de la colpo-hystérectomie, élargie par voie vagino-périnéale.

Le débridement vulvo-vaginal peut être considéré également comme un temps préliminaire aux interventions pratiquées par voie vaginale, en particulier à l'hystérectomie vaginale.

Nous avons pu recueillir 10 observations où cette intervention a été utilisée comme temps préliminaire.

Dans tous les cas, il a été pratiqué des débridements postéro-latéraux; 5 fois unilatéraux, 5 fois bilatéraux.

Les indications des hystérectomies vaginales ont été les suivantes : fibromes utérins 4 cas, polypes de l'utérus, 2 cas; métrorragies importantes avec hyperplasie de la muqueuse du corps, 3 cas, et enfin un cas d'hystérectomie vaginale de drainage pour collection suppurée pelvienne.

Il importe, maintenant de préciser quelles sont les indications du débridement, comme premier temps de l'hystérectomie vaginale.

On aura intérêt à pratiquer ce débridement :

1° Dans le cas où il existe une sténose de l'orifice vaginal inférieur rendant difficile les manœuvres

opératoires dans le fond du vagin (obs. XX et XXV). Le débridement donne alors un jour excellent et permet de pratiquer facilement l'intervention principale.

2° Dans les cas où l'on prévoit une intervention difficile par suite d'adhérences annexielles où de collections suppurées pelviennes. C'est le cas de l'observation XXII où il s'agissait d'un kyste dermoïde fistulisé dans le vagin, dont on a pu extirper une grande partie.

3° Dans les cas surtout, où l'on se trouve en présence d'un gros utérus que l'on désire enlever sans ouvrir, particulièrement lorsque l'on pense se trouver en présence d'un néoplasme du corps utérin.

On a l'intérêt alors d'employer la technique de Segond-Toupet, par section première des ligaments utéro-sacrés et des utérines. Le débridement donne un jour suffisant pour pincer et lier facilement les pédicules inférieurs, abaisser l'utérus, et pincer et couper les pédicules supérieurs.

Dans nos observations, 8 fois on a pu mener à bien l'intervention sans ouvrir la cavité utérine. Deux fois on a été obligé d'avoir recours à l'hémisection : dans l'observation n° XVIII, il s'agissait d'un gros utérus qui a nécessité une hémisection complète, et l'observation n° XII concerne le cas d'un utérus adhérent au pelvis par suite d'une collection pelvienne suppurée. Dans tous les autres cas, il n'a pas été pratiqué d'hémisection.

Il faut remarquer que dans les observations XIV, XV, XVI et XVII, l'abord des pédicules inférieurs

était si aisé, que l'on a pu placer des ligatures premières sans employer les pinces.

Il faut noter également, que même, lorsqu'on est amené à pratiquer l'hémisection utérine, le jour obtenu avec l'aide du débridement, permet d'enlever les pinces hémostatiques après ligature des pédicules. Dans les cas que nous avons étudiés, deux fois seulement on a été obligé de laisser les pinces à demeure; en particulier dan l'observation XX, où il s'agissait d'une hystérectomie, comme intervention complémentaire à l'ablation d'un polype par voie vaginale chez une malade de 80 ans.

En résumé, on fera le débridement avant l'hystérectomie vaginale chaque fois que l'on se trouvera en présence d'une sténose vaginale, ou d'une tumeur utérine volumineuse que l'on désire enlever sans ouvrir la cavité utérine. L'opération permettra habituellement la ligature de tous les pédicules; elle deviendra aisée à exécuter même à un opérateur peu entraîné à l'hystérectomie vaginale.

En dehors de celle-ci le débridement vulvo-vaginal trouve des indications précises dans le traitement chirurgical des fistules vésico-vaginales par voie vaginale, et des rétrécessiments du vagin.

L'observation XVII, concerne le cas d'une malade présentant une fistule vésico-vaginale déjà opérée deux fois, par voie vésicale. Une troisième intervention, par voie vaginale, sous couvert d'une cystostomie, a été pratiquée après un débridement vulvo-vaginal, lequel a donné un jour excellent sur la fistule. La malade a guéri.

L'observation XXX, concerne le cas d'une femme, présentant un rétrécissement vaginal très serré et haut situé. Le débridement préliminaire a permis d'en faire l'exérèse et de reconstituer la continuité du vagin.

OSERVATIONS

Observation I. — Mme Ma..., 43 ans. Néoplasme de la lèvre antérieure du col, chez une malade grasse présentant un prolapsus génital.

Intervention le 3 juin 1930. Professeur Mocquot. Rachi-anesthésie à la syncaïne.

Débridement vagino-périnéal à gauche. Section du vagin au tiers supérieur, suture du bout supérieur.

On le dissèque d'abord en arrière jusqu'au péritoine, et en avant jusqu'à la vessie. Puis on lie de proche en proche, les pédicules latéraux, d'abord gauches, puis droits. On arrive jusqu'à l'utérine qui est liée et coupée à vue. Section et ligature des ligaments utéro-sacrés. L'utérus est alors facilement abaissé. Ouverture du péritoine en avant. Les annexes droites sont enlevées avec l'utérus, les gauches isolément. Ligature de chaque côté du ligament rond et du pédicule utéro-annexiel.

Réunion des lambeaux péritonéaux antérieurs et postérieurs à leur partie médiane. Suture du vagin et de la plaie périnéale. Deux mèches, sonde à demeure.

Examen de la pièce. — Il existe sur la lèvre antérieure du col, une tumeur infiltrée pas très dure et

assez nettement circonscrite. Les paramètres paraissent parfaitement sains.

Suites opératoires simples.

Observation II. — Mme Ma..., 42 ans, métrorragie et ménorragie depuis 6 mois. On sent un gros utérus dur, avec un noyau plus dur à gauche. L'examen lipiodolé montre une hypertrophie du col et une muqueuse utérine d'aspect irrégulier.

Intervention, le 23 novembre 1931, anesthésie rachidienne à la syncaine. Professeur Mocquot. *Colpo-hystérectomie vaginale.*

Incision de débridement de Schuchart, sur la partie postérieure et droite du vagin, et sur le côté droit du périnée, jusqu'au niveau de l'anus. Hémostase.

Section circulaire du vagin. Fermeture de la collerette supérieure. Dissection du col. Ligature progressive des pédicules latéraux. Découverte et ligature de l'utérine des deux côtés. Les uretères n'ont pas été vus.

Ouverture du cul-de-sac postérieur. Accrochage des ligaments utéro-sacrés, puis ouverture du cul-de-sac en avant. Abaissement de l'utérus volumineux. Pincement et section des ligaments larges, en dedans des annexes.

L'ablation des annexes est difficile. On arrive à lier les pédicules en masses, des deux côtés

Affrontement du péritoine antérieur et postérieur. Tamponnement avec deux mèches. Suture de l'incision verticale du vagin et du débridement périnéal.

Examen de la pièce. — L'utérus volumineux ou-

vert, montre une cavité emplie d'une muqueuse extrêmement épaissie (2 à 3 cm. d'épaisseur) fongueuse, blanc jaunâtre, présentant des points écchymotiques. Suites opératoires simples.

Observation III. — Mme Fe..., 43 ans. Depuis 11 ans leucorrhée. Règles abondantes, le mois dernier métrorragie. Au toucher, col augmenté de volume, entr'ouvert, d'où il sort un polype pédiculé. L'utérus est un peu augmenté de volume, dur, surtout dans sa corne droite. Au spéculum : polype muqueux végétant, non dur, ne saignant pas.

Malgré que la tumeur du col ne présente pas les caractères d'un épithélioma, vu aussi le gros utérus un peu irrégulier, on décide de faire par voie vaginale une hystérectomie élargie.

Intervention le 5 juin 1935. Professeur Mocquot. Rachi-anesthésie à la syncaïne. *Colpo-hystérectomie.*

Incision de débridement de Schuchart à gauche. L'incision latérale du vagin est prolongée jusqu'à sa partie supérieure. A ce niveau, incision circulaire et suture du lambeau au-devant du col. Décollement en avant et arrière. Section laborieuse après ligature des pédicules cervicaux. Ensuite, on accroche et on coupe les ligaments utéro-sacrés, puis on pince les utérines qui sont sectionnées. Pincement et section de la partie supérieure des ligaments larges. Ablation de l'utérus.

L'utérus enlevé, on revient aux annexes et l'on peut assez aisément, des deux côtés, lier les ligaments ronds et les pédicules tubo-ovariens.

On place des ligatures sur les pédicules utérins et cervicaux, puis on suture les bords du péritoine dans la partie moyenne de l'incision.

Suture à points séparés, de l'incision latérale du vagin et de la peau. Trois mèches sont laissées au contact du fond de la plaie du vagin.

Examen de la pièce. — La tumeur bourgeonnante s'étalant à la surface du col, est la partie inférieure élargie d'un polype muqueux, d'apparence bénigne, inséré dans la cavité cervicale. Dans le corps utérin, plusieurs noyaux fibromateux dont un assez volumineux, dans la corne droite.

Observation IV. — Mme Le..., 75 ans. Métrorragie et écoulement vaginaux fétides, chez une femme présentant une sténose vaginale. L'utérus est un peu gros. L'hystérographie montre une image de néoplasme du corps.

Intervention, le 20 janvier 1936. Professeur Mocquot. Rachi-anesthésie à la syncaine. *Colpo-hystérectomie.*

En raison du rétrécissement du vagin, on taille une une collerette vaginale un peu au-dessous du col, et on la ferme par quelques points de suture.

Libération en avant et en arrière. Ligature et section des pédicules cervico-vaginaux de chaque côté.

On n'arrive, pas aisément, à poursuivre le décollement et l'isolement des pédicules, et on pratique une incision libératrice, à gauche et en arrière de la vulve; incision remontant sur le vagin.

On peut alors, de chaque côté, pincer et couper les utérines, après avoir ouvert le cul-de-sac de Douglas et accroché les ligaments utéro-sacrés.

L'abaissement se produit peu à peu. Ouverture du cul-de-sac péritonéal antérieur en partie comblé par des adhérences.

L'utérus présente aussi des adhérences vélamenteuses sur sa face postérieure. On attire et on pince le pédicule supérieur à gauche, en dehors des annexes, puis le pédicule supérieur droit.

Des ligatures sont placées sur toutes les pinces. Suture par quelques points de catgut, des péritoines antérieur et postérieur.

Suture de la plaie vagino-périnéale. Tamponnement.

Examen de la pièce. — Gros utérus, assez mou, à paroi amincie. A la coupe, volumineux choux-fleur végétant, occupant le fond de l'utérus. Au-dessous, une portion muqueuse saine et un autre choux-fleur, moins gros, implanté à la partie inférieure du corps. Il existe des végétations plus petites, de place en place, sur la muqueuse.

Examen histologique. — Epithélioma végétant du corps.

Suites opératoires simples.

Observation V. — Mme Pr..., 48 ans. Petit cancer du col au début. Ulcération très limitée et superficielle de la partie droite du col. Signes de salpingite gauche ancienne.

Intervention, le 26 mai 1937. Professeur Mocquot. Schleich. *Colpo-hystérectomie.*

Débridement vaginal et périnéal, à la manière de Schuchart.

Section circulaire du vagin à l'union du tiers supérieur et du tiers moyen. Suture de la collerette supérieure. De chaque côté : isolement, ligature, section des pédicules cervico-vaginaux.

Dissection et refoulement de la vessie et du rectum. Puis ouverture du cul-de-sac postérieur. Section des ligaments utéro-sacrés.

Dissection, ligature et section des pédicules utérins. L'uretère gauche a été vu et refoulé. La ligature des pédicules utérins n'a pas été faite très en dehors.

Abaissement de l'utérus. A gauche, les adhérences péri-annexielles, empêchent d'amener les annexes et la trompe se rompt sous la pince. A droite, on procède à la ligature du ligament rond et du pédicule tubo-ovarien.

On reprend le pédicule à gauche, pour en pratiquer la ligature.

Suture du péritoine à la partie moyenne de l'incision. Une mèche de chaque côté.

Examen de la pièce. — L'utérus a été bien enlevé en vase clos; mais, surtout à gauche, l'ablation des paramètres a été peu étendue.

Observation VI. — Mme Ro..., 64 ans. Métrorragie après la ménopause, avec pertes rosées. Il existe une masse bourgeonnante du col. Pas d'extension au va-

gin et au paramètre. Biopsie : épithélioma cylindrique du col.

Intervention, le 30 juin 1937. Professeur Mocquot. Schleich. *Colpo-hystérectomie.*

Incision de débridement vulvaire à la manière de Schuchart.

Section circulaire du vagin à bonne distance du néoplasme, qui occupe tout le pourtour du col.

Décollement du rectum en arrière, et de la vessie en avant. Les deux décollements ont été poussés aussi loin que possible, de manière à bien isoler les pédicules latéraux.

Pincement des pédicules à distance de l'utérus. On peut les lier encore plus en dehors. Ouverture du péritoine en arrière. Section des ligaments utéro-sacrés et, grâce à l'abaissement obtenu, on peut pincer et lier à bonne distance, les artères utérines. L'uretère n'a pas été vu.

Ouverture du cul-de-sac vésico-utérin. Abaissement de l'utérus.

Pincement du ligament large gauche le long de l'utérus. Section. Même manœuvre à droite.

On constate alors, qu'il existe à gauche, un kyste de l'ovaire, du volume d'une orange. Ponction. Libération du kyste qui présente quelques adhérences. Ligature du pédicule du côté droit.

Trois points de catgut pour rapprocher le péritoine. Tamponnement léger.

Examen de la pièce. — La collerette vaginale est largement suffisante. Mais, en ouvrant l'utérus, on

constate qu'il s'agit d'un cancer total, envahissant presque toute la muqueuse, sauf dans la région du fond.

Examen histologique. — Corps : néoplasme cylindrique. Ovaire : kyste mucoïde de l'ovaire avec végétations endokystiques.

Observation VII. — Mme He..., 55 ans. Métrorragie après la ménopause, remontant à 8 ans. Il y a un mois, pertes de sang et douleurs lombaires. Vessie normale à la cystoscopie. *Biopsie :* ulcération et réaction inflammatoire chronique.

La biopsie n'a pas donné un résultat positif. Le col est difficile à atteindre à cause d'une sclérose du dôme vaginal, et comme il présente une surface ulcéreuse et saignante, l'opération est décidée.

Intervention, le 15 décembre 1937. Professeur Mocquot. Rachi-anesthésie à la syncaine. *Colpo-hystérectomie.*

Incision de débridement sur le côté gauche de la vulve prolongée vers l'anus. Débridement vaginal.

Section circulaire du vagin au-dessous de la zone rétrécie. Fermeture immédiate. Dissection, en avant et en arrière. Isolement, ligature et section des pédicules latéraux.

Puis ouverture du cul-de-sac postérieur. Section des ligaments utéro-sacrés. Pincement, ligatures et section des utérines.

Ouverture du cul-de-sac vésico-vaginal. L'utérus se laisse alors aisément abaisser et on peut, de cha-

que côté, pincer et couper les ligaments larges. Tamponnement.

Examen de la pièce. — Petit col présentant sur la lèvre postérieure une ulcération allongée, peu étendue.

Examen histologique. — Ulcération cervicale; pas de signe de transformation maligne.

Observation VIII. — Mme Gr..., 68 ans. Métrorragies 17 ans après la ménopause, qu'accompagnent des pertes glaireuses, fétides et des douleurs dans le bas ventre et la région sacrée. Amaigrissement de 10 kg. Atrésie du vagin. Pas d'extension aux paramètres. *Biopsie :* épithélioma baso-cellulaire.

Intervention, le 11 février 1938. Professeur Mocquot. Anesthésie rachidienne complétée par le Scheich. *Colpo-hystérectomie.*

Débridement bilatéral à la manière de Schuchart.

Incision circulaire du vagin, au-dessous de la sténose. Fermeture à points séparés du bout supérieur du vagin. Le décollement postérieur se fait aisément. jusqu'au cul-de-sac de Douglas, mais en avant, la dissection est difficile. On pénètre dans le néoplasme et on est obligé de se reporter à la paroi vésicale, en contrôlant par la sonde, l'épaisseur de celle-ci.

On isole et on lie les pédicules cervicaux, puis on ouvre le péritoine en arrière, et on coupe les ligaments utéro-sacrés. On peut, alors, aborder les pédicules utérins qui sont infiltrés des deux côtés, surtout à droite. On les poursuit aussi loin que possible en

dehors. A gauche, on voit l'uretère qui est repoussé en dehors.

Les deux pédicules sont pincés et lies aussi loin que possible en dehors. On ouvre le cul-de-sac antérieur sur la vessie décollée.

Pincement et section des pedicules supérieurs, puis ligature de chaque côté. Quelques points de catgut pour rapprocher le péritoine. Drainage avec deux mèches.

Examen de la pièce. — Le cancer s'est déchiré au cours de l'opération. L'ouverture de l'utérus, montre que le néoplasme a débuté dans le canal cervical qui est presque complètement envahi. La paroi entière de l'utérus est infiltrée, ainsi que le museau de tanche. En somme épithélioma du canal cervical, bien plus avancé que ne le faisait prévoir l'examen clinique.

Examen histologique. — Epithélioma baso-cellulaire du col.

Observation IX. — Mme Ca..., 44 ans. Néoplasme du col utérin pour lequel il a été pratiqué déjà, l'ablation de ganglions pelviens par voie iliaque, lesquels n'étaient pas envahis par le cancer.

Traitement par le radium (novembre 1936).

Reprise de l'activité du cancer. Bourgeons végétants, saignants et suppurants dans le fond du vagin. Paroi vaginale d'aspect cicatriciel. Vessie indemne à la cystoscopie.

En raison de la corpulence de la malade, on décide de pratiquer l'opération pas la voie vaginale.

Intervention, le 7 mars 1938. Professeur Mocquot. Rachi-anesthésie à la syncaïne. *Colpo-hystérectomie.*

Débridement vulvo-vaginal bilatéral, poursuivi jusqu'au bord interne des releveurs.

Section du vagin à peu près à sa partie moyenne. Suture en surjet du bout supérieur.

Décollement facile avec le rectum en arrière, puis décollement de la vessie en avant. Ce dernier est poussé d'abord sur la ligne médiane, puis sur les côtés, jusqu'à ce que l'on voit les angles de la vessie s'incurver en arrière et se continuer par les uretères.

Pincements, ligatures et sections des pédicules vaginaux de chaque côté, en deux étages. Puis ouverture du cul-de-sac de Douglas. Ligatures et sections progressives des ligaments utéro-sacrés.

Tous ces pédicules sont assez gros et rigides, surtout à gauche.

Les ligatures sont placées, aussi loin que possible sur la paroi pelvienne, surtout sur le pédicule utérin que l'on aborde en dernier et que l'on peut reconnaître et isoler, après avoir écarté l'uretère.

A ce moment, ouverture du cul-de-sac vésico-utérin. L'utérus est attiré. Une pince est placée sur le pédicule supérieur de chaque côté, près de l'utérus. Trompes et ovaires sont laissés en place. Section des ligaments larges et ligatures.

Trois points de rapprochement sur le péritoine. Tamponnement avec deux mèches. Suture des deux incisions de débridement; un petit drain est laissé dans chacune d'elles.

Examen de la pièce. — Le vagin et le col sont fendus en avant. Le col est en grande partie détruit. En arrière, bourgeons charnus et ulcérés du cul-de-sac de Douglas.

Examen histologique. — Epithélioma baso-cellulaire infiltrant assez largement la paroi cervicale.

Suites opératoires simples.

Observation X. — Mme Ben..., 41 ans. Néoplasme du col utérin, limité au col sans envahissement clinique des paramètres.

Intervention, le 14 mars 1938. Professeur Mocquot. Anesthésie rachidienne. *Colpo-hystérectomie.*

Incision biischiatique passant à l'union du tiers postérieur et des deux tiers antérieurs de l'orifice vulvaire. Le débridement est poursuivi de chaque côté jusqu'au bord interne du releveur.

Puis, section du vagin de chaque côté jusqu'à un niveau convenable. Le vagin est coupé circulairement à bonne distance du néoplasme. Suture de la collerette vaginale.

Décollement facile du rectum en arrière. En avant, on trouve assez facilement le plan de clivage et le décollement est poursuivi, aussi loin que possible, sur les côtés où l'on devine la saillie des uretères. Ligatures et sections des pédicules vaginaux de chaque côté, puis ouverture du Douglas.

Section des ligaments utéro-sacrés. Isolement et section des pédicules utérins aussi loin que possible en dehors. La section a été meilleure à gauche qu'à droite.

Ouverture du cul-de-sac antérieur; bascule de l'utérus en arrière. Section des ligaments larges et des ailerons à gauche, puis à droite. Les annexes sont laissées en place. Des ligatures sont placées sur les pédicules.

Suture du péritoine vésical au péritoine rectal. Puis suture aux parois vaginales au catgut. Mise en place de deux mèches. Suture de la peau au crin; un drain est laissé.

L'opération a été assez hémorragique, surtout au début. L'ablation des paramètres a été un peu insuffisante surtout à droite.

Examen de la pièce. — Malgré les précautions prises, la section à droite, porte trop près de l'utérus. La coupe, montre que le cancer est plus étendu qu'on le l'avait pensé. Il a débuté dans le canal cervical qui est infiltré sur une grande épaisseur, et remonte au moins jusqu'à l'isthme.

Examen histologique. — Epithélioma baso-cellulaire infiltrant la presque totalité du fragment examiné.

Observation XI. — Mme Pa..., 57 ans. Pertes sanglantes et fétides 12 ans après la ménopause. Petit museau de tanche renflé et dur. Impossible de percevoir l'utérus. Pas d'infiltration des paramètres. *Biopsie :* épithélioma baso-cellulaire.

Intervention, le 4 mai 1938. Professeur Mocquot. Rachi-anesthésie à la syncaine. *Colpo-hystérectomie.*

Incision biischiatique passant au tiers postérieur

de la vulve et remontant dans le vagin jusqu'au point de la section circulaire.

Section du vagin. Suture du bout supérieur. Décollement large en avant et en arrière, puis ligatures et sections des pédicules cervicaux. Mais, on arrive alors sur un col très volumineux, surtout à gauche où il va presque au contact de la paroi pelvienne.

Comme toujours dans ces épithéliomas du canal cervical, le cancer est plus étendu que ne le ferait penser l'examen clinique.

On ne peut s'écarter autant qu'il faudrait de la paroi utérine. On arrive difficilement à atteindre les utérines et l'on est obligé, pour dégager l'utérus, de le morceler. Ce faisant, on ouvre la cavité qui contient du pus.

On peut alors pincer les pédicules supérieurs où on laisse les pinces à demeure. Les annexes sont enlevées du côté droit où l'ovaire paraît dur. Les annexes gauches sont laissées en place. Tamponnement sans suture du péritoine.

Suture des incisions de débridement.

Examen de la pièce. — Volumineux cancer paraissant avoir évolué dans le canal cervical, et intéressant toute l'épaisseur de la paroi utérine. Il s'étend en haut, jusqu'à la partie inférieure du corps.

Examen histologique. — Epithélioma baso-cellulaire dissociant le stroma conjonctif. Légère réaction inflammatoire sur l'annexe.

Observation XII. — Mme B...., 60 ans. Néoplasme du col utérin. Première intervention en novembre

1937 : électro-coagulation du col et pose de radium.

Après un période de cicatrisation apparente, reprise des pertes de sang. *Biopsie :* montre un épithélioma en évolution.

Le toucher semblant indiquer une certaine mobilité de la tumeur et d'autre part, la cystoscopie indiquant une vessie non atteinte, on décide de tenter une hystérectomie vaginale.

Intervention, le 3 juin 1938. Professeur Mocquot. Rachi-anesthésie.

Débridement vaginal biischiatique transversal, poursuivi jusqu'à mi-hauteur du vagin. Section transversale et fermeture du bout supérieur.

La dissection est commencée assez aisément et les pédicules latéraux sont liés. Mais, tandis que l'on arrive, en arrière jusqu'au cul-de-sac de Douglas, en avant, la séparation de la vessie ne peut être poursuivie même en s'aidant d'une sonde introduite dans la vessie. Il y a adhérence solide de la vessie à la face antérieure du col.

Après avoir péniblement dégagé ce dernier, on constate qu'il y a encore au-dessus, de grosses masses néoplasiques.

Dans ces conditions, on se borne à extirper ce qui reste de col et on pratique l'électro-coagulation de bourgeons néoplasiques, qui obturent la cavité utérine et d'où il sort du pus.

Réfection du vagin et du périnée par suture des plaies latérales. Tamponnement du foyer avec deux mèches.

Examen histologique. — Epithélioma baso-cellulaire. Légère réaction inflammatoire.

Observation XIII. — Mme Ga..., 52 ans. Epithélioma du col. En janvier 1938, électro-coagulation, radium et rayons X.

Après une période d'amélioration, la malade revient pour de nouvelles pertes de sang. De petits bourgeons néoplasiques sont visibles au fond du vagin.

Le bloc utérin paraissant mobile, l'extirpation est tentée par voie vaginale, en raison de l'état adipeux et congestif de la malade.

Intervention, le 12 octobre 1938. Professeur Mocquot. Rachi-anesthésie. *Colpo-hystérectomie.*

Incision transversale biischiatique avec débridements vaginaux sur les deux tiers inférieurs du vagin. Ouverture des fosses ischio-rectales et mise à nu des releveurs.

Section transversale du vagin. Décollement et suture immédiate du bout supérieur.

Dissection en arrière où le décollement se fait assez facilement jusqu'au cul-de-sac péritonéal. En avant, le décollement vésical est plus difficile. On trouve cependant un plan de clivage que l'on peut suivre en s'aidant d'une bougie, introduite dans la vessie.

Les pédicules latéraux du vagin sont liés et coupés à mesure qu'ils se présentent, mais l'utérus ne s'abaisse pas. On atteint cependant, les pédicules uté-

rins. On lie et coupe les utérines après avoir écarté l'uretère de chaque côté.

On ouvre alors le Douglas et on coupe de chaque côté les ligaments utéro-sacrés, épais et résistants. L'utérus s'abaisse encore mal, et après avoir ouvert le cul-de-sac antérieur, on éprouve encore des difficultés à pincer et à couper les ligaments larges, le ligament rond et la trompe à gauche.

L'utérus est alors basculé et la section achevée sur les pédicules droits. Ligatures des pédicules. Drainage par deux lames de caoutchouc et tamponnement avec deux mèches.

Suture des incisions vaginales et des incisions latérales. Un drain est laissé de chaque côté dans les fosses ischio-rectales.

Examen de la pièce. — Zone d'envahissement par un épithélioma spino-cellulaire avec zone nécrosée.

Observation XIV. — Mme Ds..., 51 ans. Epithélioma du col avec rétrécissement et sclérose du dôme vaginal, rendant difficile le traitement par le radium. Le néoplasme paraît encore limité à peu près au col.

Intervention, le 4 janvier 1939. Professeur Mocquot. Schleich. *Colpo-hystérectomie.*

Débridement vulvo-vaginal, transversal, bilatéral. Section du vagin au tiers supérieur. Suture du bout supérieur.

Décollement facile en arrière. En avant, le décollement se fait assez bien et est poussé aussi loin que possible sur les côtés.

Ligature et sections des pédicules cervico-vaginaux. D'abord à gauche, puis à droite, en plusieurs paquets.

Ouverture du cul-de-sac postérieur. Sections des ligaments utéro-sacrés puis ligatures des pédicules utérins.

Ouverture du cul-de-sac vésico-utérin. Ablation de l'utérus après sections et ligatures des ligaments larges en dedans des annexes qui sont laissées en place.

Fermeture en bourse du péritoine. Tamponnement. Suture des incisions latérales.

Observation XV. — Mme La..., 51 ans. Epithélioma du col bien limité au museau de tanche. Il est peu végétant. Le col est mobile. Il existe une légère rétraction du dôme vaginal.

Intervention, le 15 février 1939. Professeur Mocquot. Schleich. *Colpo-hystérectomie.*

Débridement vulvaire tranversal d'un ischion à l'autre. L'incision vaginale est prolongée jusqu'à la partie supérieure du vagin. Les releveurs sont mis à nu.

Puis section circulaire du vagin. Fermeture du bout supérieur. La dissection est facile en arrière, plus difficile en avant, où le plan de clivage vésico-utérin n'est pas net.

On refoule cependant la vessie et on s'attache à prolonger le décollement sur les côtés où sont isolés, pincés et liés les pédicules cervico-vaginaux. La section est poursuivie de chaque côté par étages en s'éloi-

gnant le plus possible sur la paroi pelvienne. En avant la vessie se laisse malaisément décoller.

Ouverture du Douglas. On reconnaît et on coupe les ligaments utéro-sacrés, puis le pédicule utérin aussi loin que possible d'abord à gauche puis à droite.

On cherche à ouvrir le cul-de-sac vésico-utérin, mais au lieu du péritoine, c'est la vessie qui est ouverte transversalement. On s'en aperçoit en mettant la valve.

On se reporte en arrière et on dégage la façon antérieure adhérente de l'utérus (la malade avait subi antérieurement une hystéropexie).

On termine alors l'hystérectomie en coupant les pédicules supérieurs d'abord à gauche puis à droite. Ligatures.

Fermeture du péritoine par un point en bourse. La brèche vésicale est fermée par une série de points séparés en U, adossant la muqueuse et non perforants, renforcés d'un surjet sur la paroi musculaire.

Vérification de l'hémostase. Le fond du vagin est laissé libre. Suture des incisions latérales puis suture de la peau.

Tamponnement et grosse sonde de Pezzer à demeure.

Examen de la pièce : cancer limité au museau de tanche et paramètre peu infiltré en profondeur.

Examen histologique : épithélioma spino-cellulaire.

Observation XVI. — Mme Ba..., 53 ans. Métrorraries après la ménopause depuis un an. Quelques pertes rosées. Pas de douleurs. A l'examen, gros col dur

dans sa partie gauche : ulcération végétante et saignante. Il n'y a aucune extension au cul-de-sac et au paramètre.

Intervention le 21 février 1939. Docteur Cadenat. Schleich. *Colpo-hystérectomie.* Double débridement latéral passant au-dessus de la fourchette. On éprouve de la gêne à libérer le rectum. Fermeture du vagin.

Ligatures des artères vaginales. Difficulté pour ouvrir le cul-de-sac vésico-utérin.

La valve de Ricard étant placée sous la vessie l'opération se poursuit plus facilement, cependant on ne pourra pas enlever autant de paramètre que l'on voudrait.

Ligatures des pédicules d'abord à droite puis à gauche. Il est difficile de faire basculer l'utérus vers la gauche par suite d'une grosse adhérence annexielle. On y parvient cependant. Pincement et ligatures des pédicules supérieurs.

Suture des releveurs. Reconstitution de 2 cm. de vagin. On laisse une mèche dans la zone du décollement. Reconstitution du périnée.

Suites opératoires très simples. Cicatrisation rapide des plaies périnéales.

Observation XVII. — Mme Co..., 54 ans. Malade opérée en ville pour fistule vésico-vaginale par voie endovésicale. Récidive.

Première intervention dans le service le 19 octobre 1937, pour cure de la fistule par la même voie. Echec.

Intervention le 18 novembre 1937. Docteur Cadenat. Schleich.

Cure de la fistule par voie vaginale.

Débridement vulvo-vaginal donnant un jour excellent sur la fistule. Celle-ci est haut située et très large.

On pratique le dédoublement entre vagin et vessie et l'on suture en trois plans.

Un plan vésical, un plan sous-vaginal, un plan vaginal.

On suture le débridement; un drain vésical.

Suites opératoires très simples, ablation de la sonde vésicale le 18 décembre après mise en place d'une sonde uréthrale qui est enlevée le 3 janvier. Cicatrisation de la fistule.

La malade sort le 8 janvier complètement guérie.

Observation XVIII. — Mme Mo..., 50 ans. Métrorragies et ménorragies depuis 5 ans. A l'examen, utérus en rétroversion du volume d'une grosse orange. T. A. 25 1/2-12. Urée : 0 gr. 40. Après régime et repos la tension descend à 17-9.

Intervention le 29 juin 1934. Dr Cadenat. Anesthésie rachidienne. *Hystérectomie vaginale.*

Débridement vulvo-vaginal. Hystérectomie vaginale difficile à cause de suintement hémorragique du vagin d'une part, et d'un utérus extrêmement volumineux d'autre part.

Section circulaire du vagin. On pratique l'hémisection du col utérin que l'on poursuit sur la face antérieure de l'isthme, jusqu'au cul-de-sac vésico-vaginal.

On continue en arrière par l'hémisection posté-

rieure après avoir complété la section antérieure du corps, l'utérus étant très volumineux.

Dans la cavité utérine on aperçoit un fibrome que l'on peut énucléer, ce qui donne un peu de place.

On continue l'hémisection des deux côtés. On pratique latéralement un abaissement à la Segond et par des manœuvres combinées on peut abaisser l'utérus.

Le reste de l'opération se passe très simplement. Ligature des pédicules, aucune pince à demeure.

Suture du péritoine. Résection d'une tranche vaginale postérieure et myorraphie des releveurs contre un prolapsus possible.

Les suites opératoires sont simples. La cicatrisation vaginale et périnéale est parfaite.

Observation XIX. — Mme Me..., 64 ans. Pertes sanguines depuis plusieurs années survenues quelques années après la ménopause. A l'examen, le col est volumineux et un peu dur. L'utérus est peu augmenté de volume. A l'hystérographie, on note l'existence d'une lacune utérine, dans une cavité utérine agrandie avec un aspect tacheté donnant l'impression d'une tumeur mamelonnée.

Intervention le 19 octobre 1938. Pr. Mocquot. Anesthésie au Schleich. *Hystérectomie vaginale.*

Incision de débridement vulvaire à gauche. Section des insertions vaginales du col. Dissection du col en avant et en arrière. Isolement, pincement et section des pédicules cervico-vaginaux.

Puis ouverture du Douglas. Section des ligaments utéro-sacrés. Abaissement. Découverte, pincement et section de l'artère utérine d'abord à gauche, puis à droite.

A ce moment, ouverture du cul-de-sac vésico-vaginal. Abaissement de l'utérus. Pincement et section des pédicules supérieurs au niveau de la corne utérine d'abord à gauche puis à droite.

Suture des deux lambeaux péritonéaux par trois points de catgut entre les deux groupes de pinces.

Suture de l'incision de débridement. Tamponnement vaginal.

Examen de la pièce : l'utérus ouvert montre une tumeur sous-muqueuse sessile un peu mamelonnée à sa surface.

Examen histologique : fibromyome banal recouvert d'une muqueuse atrophiée.

Observation XX. — Mme La..., 80 ans. Métrorragies abondantes. Le 16 septembre ablation très incomplète d'un polype vaginal (polype fibreux). Le 20 septembre œdème blanc dur non douloureux du membre inférieur. Le vagin est rempli par une masse énorme, mollasse et irrégulière. Ablation par morcellement de cette masse. Il reste un gros utérus. On note l'existence d'une petite végétation indépendante du polype sur la lèvre postérieure du col. Celle-ci est détruite au bistouri électrique.

Intervention le 15 octobre 1937. Prof. Mocquot. Schleich. *Hystérectomie vaginale.*

Depuis la dernière intervention, le vagin qui était considérablement dilaté s'est rétracté au point qu'il est difficile de voir le col. L'orifice vulvaire est étroit. On fait de chaque côté un débridement vulvo-vaginal.

On peut heureusement abaisser assez facilement l'utérus. Section des insertions vaginales. Isolements et ligatures des pédicules cervico-vaginaux.

Ouverture du cul-de-sac postérieur qui est oblitéré par des adhérences lesquelles se laissent assez facilement cliver.

Section des pédicules utérins de chaque côté. Abaissement de l'utérus. Ouverture du cul-de-sac vésico-utérin.

Puis pincement et section des ligaments larges le long du bord utérin, à gauche de bas en haut, à droite de haut en bas. Pinces à demeure. Tamponnement de la brèche périnéale. Suture du périnée.

Examen de la pièce : l'utérus est petit, mais à l'ouverture la cavité utérine est couverte de végétations inégales et friables sans que l'on distingue nettement l'endroit où était implanté le polype.

Observation XXI. — Mme Bu..., 44 ans. Malade opérée en 1931 pour fibrome. Depuis a toujours présenté des métrorragies importantes. Gros amaigrissement et asthénie.

Intervention le 27 mai 1938. Dr. Palmer. Schleich. Large débridement vulvo-vaginal à droite. On pratique l'hystérectomie vaginale après section première des ligaments utéro-sacrés.

L'utérus augmenté de volume se laisse facilement abaisser.

Ligatures des pédicules supérieurs.

Fermeture du péritoine, une mèche est laissée dans le fond du vagin.

Dans les suites opératoires il apparaît une fistule recto-périnéale quelques jours après l'intervention qui nécessite une nouvelle *intervention* le 30 juin 1338. Dr Palmer. Schleich.

Incisions circulaire de la muqueuse sur la ligne cutanéo-muqueuse autour de l'orifice anal. Dissection de la muqueuse qui se déchire en avant à de multiples reprises.

On arrive cependant à dépasser le niveau de la fistule et on suture par une série de points séparés le manchon muqueux à la peau.

Curettage léger du trajet fistuleux.

La malade a guéri.

Observation XXII. — Mme Co.., 68 ans. Début de la maladie en janvier 1938. En mars, formation d'un abcès pelvien qui est ouvert par colpotomie. Celle-ci reste fistuleuse. Actuellement issue de pus fétide et accident de rétention.

L'exploration au lipiodol a décelé l'existence d'une poche régulière, arrondie, en arrière de l'utérus.

Intervention le 29 juin 1938. Pr. Mocquot. Schleich. *Hystérectomie vaginale.*

Débridement vaginal bilatéral. Aspiration du pus contenu dans l'abcès. Section des insertions vaginales en passant au travers du trajet fistuleux.

Dégagement du col. Isolement, ligatures et sections des pédicules cervico-vaginaux puis des artères utérines.

L'utérus s'abaisse mal. On sectionne en arrière les ligaments utéro-sacrés, sans épaisseur et on décolle la face postérieure de l'utérus.

Dissection de la face antérieure. Ouverture du cul-de-sac vésico-utérin.

On pratique alors l'hémisection de l'utérus et peut ainsi atteindre la corne gauche, pincer et couper les pédicules supérieurs et faire la même manœuvre à droite. Les pinces sont alors remplacées par des ligatures.

A ce moment, on peut explorer l'ouverture de la poche rétro-utérine. Après l'avoir agrandie, on en retire un amas de paroi aggloméré. Il s'agit d'un kyste dermoïde.

On résèque la partie de la paroi antérieure de la poche, mais cette paroi paraît adhérer fortement à l'intestin, en haut. On estime prudent de ne pas en tenter le décollement.

La poche est soigneusement nettoyée. Toucher au chlorure de zinc. Un drain est placé dans la cavité et deux mèches de chaque côté.

Suture des débridements latéraux.

Examen histologique : Kyste dermoïde typique infecté présentant un revêtement cutané typique. Forte réaction inflammatoire.

Obs. XXIII. — Mme Ha.., 42 ans. Métrorragies abondantes avec caillots remontant à 2 ans et demi.

Douleur hypogastrique et à la miction. A l'examen : long col utérin; volumineux corps utérin dirigé en arrière et à droite. L'utérus est dur, fibreux, il présente un petit noyau.

Le curettage explorateur montre la présence d'un volumineux polype largement implanté sur le fond utérin et dont le pôle inférieur apparaît à l'orifice externe du col.

Intervention le 24 janvier 1939. Dr. Cadenat. Rachianesthésie. *Hystérectomie vaginale.* Après incision circulaire sur le col, on pratique l'ouverture aisée des culs-de-sac antérieur et postérieur, après avoir décollé le vagin et la vessie.

Ligatures premières des ligaments utéro-sacrés et des utérines, après section, l'utérus descend bien et l'on peut lier d'emblée les pédicules supérieurs. Les annexes sont conservées. Le péritoine est suturé, ainsi que le vagin. Le périnée est suturé également.

Examen de la pièce : L'utérus contient un polype, largement implanté sur le fond utérin, gros comme une demi-mandarine, en battant de cloche dans la cavité utérine.

Suites opératoires simples. Ablation des fils le 10e jour. Cicatrisation périnéale parfaite.

Obs. XXIV. — Mme M..., 45 ans. Métrorragies abondantes durant 3 semaines et se répétant chaque mois. Pas de douleur pelvienne. A l'examen gros col dilaté et en barrillet. Au spéculum : la lèvre antérieure est éversée, elle laisse voir la muqueuse cervicale congestionnée. La cavité utérine mesure 9 cm.

Intervention le 9 février 1939. Dr Cadenat. Rachianesthésie. *Hystérectomie vaginale.*

Débridement vulvo-vaginal gauche.

Section du vagin, puis ouverture des culs-de-sac postérieur et antérieur. L'on place des doubles ligatures premières sur les ligaments utéro-sacrés et les artères utérines compris dans un même pédicule. Après section de ce dernier l'utérus descend bien.

Ligatures des pédicules supérieurs premières. Section. Conservation des annexes des deux côtés.

Fermeture du péritoine et du vagin.

Suture du périnée.

Examen de la pièce : l'utérus est augmenté de volume. Après ouverture de la cavité utérine, on constate que le col utérin est induré à sa base. La muqueuse du corps est épaisse et tomentueuse.

Examen histologique. — Col utérin : la muqueuse malpighienne est d'aspect normal. Il existe une inflammation subaiguë de la région sous-jacente.

Corps utérin : le muscle normal; la muqueuse un peu atrophique présente parfois des distensions des glandes.

Suites opératoires simples. Ablation des fils le 10e jour. La cicatrisation périnéale est parfaite.

Observation XXV. — Mme Ra..., 44 ans. Métrorragies abondantes de sang rouge avec caillots durant depuis 20 jours. La malade est anémiée. L'examen est difficile par suite d'une sténose relative de l'orifice vulvaire. On parvient cependant à percevoir un

col utérin allongé dont l'orifice externe est entr'ouvert. Le corps est dur en antéposition. Au spéculum : la lèvre antérieure présente un piqueté hémorragique saignant au contact. Malgré un traitement médical la malade continue à perdre abondamment.

Intervention le 9 mars 1939. V. Marchak. Rachianesthésie.

Hystérectomie vaginale.

Débridement vulvo-latéral gauche mené en profondeur jusqu'au bord interne du releveur. On obtient un excellent jour jusqu'au col.

On pratique ensuite la section circulaire du vagin. On éprouve quelques difficultés à pratiquer le décollement vésico-utérin et à ouvrir le cul-de-sac péritonéal antérieur.

Ouverture du cul-de-sac postérieur, après décollement du vagin. L'on place ensuite des ligatures doubles premières sur les pédicules inférieurs comprenant les ligaments utéro-sacrés et les artères utérines.

Après section de ces pédicules l'on obtient un bon abaissement de l'utérus. On pratique alors la section sur pinces et la ligature des pédicules supérieurs avec conservation des annexes. On ferme le péritoine; une mèche est laissée dans le fond du vagin qui n'est pas suturé.

On fait la suture du débridement périnéal.

Examen de la pièce: le col est gros et dur. Après ouverture de l'utérus on constate la présence d'une muqueuse épaisse et tomentueuse.

Examen histologique: le corps utérin est le siège

d'une réaction fibromateuse. La muqueuse utérine est hyperplasiée de façon notable. Le col utérin présente une hyperplasie adénomateuse et une hyperplasie du chorion cytogène. Pas d'épithélioma sur le fragment examiné.

Les suites opératoires sont simples. La cicatrisation périnéale se fait par première intention; les fils sont enlevés le dixième jour. La cicatrisation vaginale se produit par seconde intention.

Observation XXVI. — Mme Ha..., 53 ans. Métrorragies après la ménopause ayant débuté il y a un an et accompagnées de douleurs abdominales. L'examen clinique est négatif. Le corps utérin n'est pas perçu (femme grasse). Le traitement hormonothérapique fait cesser les hémorragies pendant 6 mois. La malade recommence à perdre en avril 1939.

L'hystérographie montre une image lacunaire du fond utérin.

La *biopsie* de la muqueuse utérine décèle l'existence d'un épithélioma cylindrique glandulaire.

Intervention le 4 mai 1939. Dr Cadenat. Schleich. *Hystérectomie vaginale.*

Double débridement vagino-vulvaire donnant un jour considérable sur le col et sur le Douglas.

Après section du col, on a de grosses difficultés à ouvrir les culs-de-sac car la vessie descend très bas et adhère intimement à l'utérus. On éprouve également quelques difficultés à reconnaître le cul-de-sac recto-utérin.

On arrive cependant à lier les ligaments utéro-sacrés et les artères utérines par des ligatures premières. Après section du pédicule l'utérus descend bien.

Ligatures des ligaments larges en dedans des annexes. Section.

Fermeture du péritoine et du vagin sans drainage. Reconstitution du périnée.

Examen de la pièce : l'utérus est notablement augmenté de volume surtout aux dépens du col et de l'isthme. A l'ouverture on constate que la muqueuse du corps est hypertrophiée et épaisse.

Les suites opératoires sont simples. La cicatrisation du vagin et du périnée se fait par première intention.

Observation XXVII. — Mme We.... 42 ans. Métrorragies qui durent depuis deux mois sans interruption. Depuis quatre mois les règles sont abondantes et la malade accuse une sensation de pesanteur dans le petit bassin. A l'examen, malade grasse : le corps utérin est mobile, remonte jusqu'à l'ombilic et est parsemé de noyaux fibreux multiples.

Intervention le 10 mai 1939. V. Marchak. Rachianesthésie complétée par une anesthésie au Schleich. *Hystérectomie vaginale*. Double débridement bilatéral biischiatique complété par deux incisions vaginales intéressant le tiers inférieur du vagin. Le décollement de la vessie présente quelques difficultés, mais l'on parvient néanmoins à ouvrir le cul-de-sac antérieur. Ouverture facile du Douglas.

On place ensuite des doubles ligatures premières sur les ligaments utéro-sacrés et les artères utérines comprises dans un même pédicule. Après section de ce dernier, l'utérus s'abaisse assez facilement et l'on parvient sans trop de peine à le faire basculer en avant.

On place des pinces et l'on sectionne les ligaments larges en dedans des annexes. Ligatures des pédicules supérieurs.

Fermeture du péritoine à points séparés.

Fermeture partielle du vagin après mise en place d'une mèche dans le fond.

Suture des débridements périnéaux et vaginaux.

Examen de la pièce : l'utérus présente le volume d'une grosse orange. Sa surface est parsemée de noyaux fibreux. A la section, la paroi utérine est dure et épaisse. Il existe quelques noyaux sous-muqueux.

Les suites opératoires sont simples. Ablation de la mèche le 5e jour. Les fils périnéaux sont enlevés le 10e jour. La cicatrisation est parfaite.

Observation XXVIII. — Mme De..., 36 ans. Rétrécissement annulaire du vagin à l'union du tiers supérieur avec les deux tiers inférieurs. Le rétrécissement s'étend sur une certaine hauteur. L'exploration par le toucher rectal permet de sentir un utérus normal et indique qu'il y a au-dessous du col, dans la partie supérieure du vagin une cavité assez étendue.

Intervention le 11 février 1935. Prof. Mocquot. Schleich.

Incision de débridement à gauche avec incision verticale postéro-latérale gauche du vagin.

Incision circulaire du vagin au-dessous du rétrécissement.

Fermeture du bout supérieur que l'on dissèque facilement en arrière, plus malaisément en avant.

Pincements et sections des vaisseaux sur les côtés.

On arrive à disséquer le vagin sur une hauteur de 4 à 5 cm. et on le sectionne circulairement. La section porte en arrière sur le vagin à 2 cm. environ de l'insertion du col, en avant au ras du col.

On fera alors coïncider par une série de points le bord supérieur du vagin au cul-de-sac postérieur et au bord antérieur du col qui est assez gros, mou, d'aspect normal.

Suture des incisions de débridement.

Observation XXIX. — Mme Tr..., 70 ans. Métrorragies et pertes rosées après la ménopause. La malade présente un prolapsus bien toléré depuis 50 ans. On note une cicatrice de déchirure sur la commissure droite du col. Il y a une induration à ce niveau. La biopsie montre qu'il s'agit d'un épithélioma basocellulaire.

Intervention le 21 janvier 1933. Pr. Mocquot. Rachi-anesthésie à la syncaïne.

La malade ayant eu une déchirure complète du périnée, il n'est pas nécessaire de débrider la vulve.

Section circulaire du vagin à bonne distance du col. Fermeture en surjet du bout supérieur.

Refoulement de la vessie en avant, du rectum en arrière.

On commence par isoler, pincer et lier les pédicules cervico-vaginaux et l'utérine du côté gauche.

A droite, le néoplasme commence à s'infiltrer dans le ligament large. On dissèque d'abord la vessie, puis ayant ouvert le cul-de-sac de Douglas, on lie les ligaments utéro-sacrés et de proche en proche, par petits paquets le pédicule cervico-vaginal, puis l'utérine.

Toute cette dissection a été assez longue. L'uretère n'a pas été vu.

A partir de ce moment, l'opération est rapidement terminée. Ouverture du cul-de-sac antérieur. Abaissement de l'utérus. Section sur pinces des ligaments larges gauche et droit.

Les pinces sont remplacées par des ligatures. Ablation des annexes gauches.

Suture par quelques points du péritoine antérieur et postérieur. On laisse deux mèches latérales et une sonde à demeure.

Examen de la pièce : petit cancer squirrheux ayant pris naissance au fond d'une déchirure profonde de la commissure du col allant jusqu'à l'insertion vaginale. Sur une coupe transversale le cancer atteint la surface externe du col. Il semble que l'incision opératoire soit passée partout au-delà du néoplasme. Le corps utérin est bosselé par plusieurs noyaux fibromateux.

Observation XXX. — Mme La..., 38 ans. Volumineux néoplasme bourgeonnant du col chez une malade grasse.

Intervention le 28 avril 1933. Pr. Mocquot. Anesthésie rachidienne et éther. *Colpo-hystérectomie.*

Incision courbe à convexité antérieure s'étendant d'un ischion à l'autre.

Dissection de la face postérieure du vagin, puis incision médiane et section circulaire du vagin à l'union du tiers moyen et du tiers supérieur. Suture du bout supérieur.

L'opération est rendue difficile par le volume considérable du col qui colle presque à la paroi pelvienne.

On est obligé de procéder doucement tantôt d'un côté, tantôt de l'autre. Les pédicules latéraux sont liés trop près de l'utérus que l'on abaisse peu à peu

Les uretères n'ont pas été vus.

Ablation des annexes gauches. Les annexes droites haut placées ont été laissées en place.

Pinces à demeure sur les pédicules. Pas de suture du péritoine. Tamponnement.

L'opération avait été entreprise par voie vaginale à cause de l'adiposité de la malade. Il a semblé qu'avec cette technique, décrite par Cunéo et Picot, on obtient moins de jour que par un débridement uni ou surtout bilatéral.

CONCLUSIONS

Le débridement vulvo-vaginal peut être considéré soit comme le premier temps de la colpo-hystérectomie par voie vaginale, soit comme une intervention préliminaire à une opération pratiquée par voie vaginale.

L'étude de l'anatomie chirurgicale du périnée montre que le débridement périnéal postérieur de Schuchart est susceptible d'intéresser le rectum périnéal, les vaisseaux hémorroïdaux inférieurs et le nerf anal. Le débridement postéro-latéral, donnant autant de jour, ne sectionne aucun organe vasculaire, vaisseaux ou nerfs importants de la région.

Ce débridement, aisé à pratiquer, est complété par une incision vaginale. La suture est facile. La cicatrisation rapide se fait sans complications.

Le débridement bilatéral est une périnéotomie transversale biischiatique transvulvaire. La ligne d'incision a la forme d'une courbe à convexité antérieure, s'étendant d'un ischion à l'autre et coupant la vulve au niveau du tiers inférieur de sa hauteur.

Complété par deux incisions vaginales, il réalise

la meilleure incision périnéo-vulvaire dans la technique de la colpo-hystérectomie élargie par voie périnéo-vaginale.

Le débridement vulvo-vaginal comme temps préliminaire est indiqué :

1° Dans l'hystérectomie vaginale, lorsqu'il existe une sténose vulvaire ou vaginale et surtout quand l'utérus est augmenté de volume et que l'on désire pratiquer une hystérectomie sans hémisections ou morcellements.

2° Dans le traitement chirurgical des sténoses vaginales.

3° Dans la cure chirurgicale des fistules vésico-vaginales par voie vaginale où le débridement, donnant un jour considérable, permet l'abord aisé des orifices fistuleux.

Vu :
LE DOYEN :
TIFFENEAU.

Vu :
LE PRÉSIDENT DE LA THÈSE :
MOCQUOT

Vu et permis d'imprimer :
LE RECTEUR DE L'ACADÉMIE DE PARIS
ROUSSY.

BIBLIOGRAPHIE

CHAPUT. — Du débridement de la vulve, comme opération préliminaire et de la technique de l'extirpation de l'utérus par le vagin. (*Société Obst. et Gyn. de Paris*, décembre 1891.)

Du rétrécissement vulvo-vaginal. (*Congrès Français de Chirurgie*, 1892.)

CUNÉO et PICOT. — Technique de l'hystérectomie périnéale pour cancer du col utérin. (*Journal de Chirurgie*. T. XVII, p. 193.)

DOYEN. — Hystérectomie vaginale. (*Congrès international de Gyn. et d'Obst.* 1892.)

BOQUEL. — Colpo-hystérectomie élargie par voie combinée vagino-abdominale pour cancer de l'utérus. (*Thèse Paris*, 1930.)

ERENPREISS. — Contribution à l'étude de l'hystérectomie périnéale. (*Thèse Paris* 1910.)

FAURE et SIREDEY. — Traité de Gynécologie médico-chirurgicale 1914.

FORGUE et MASSABUAU. — Gynécologie.

HARTMANN. — Gynécologie opératoire.

MALLET. — Du débridement de la vulve comme opération préliminaire dans les interventions sur l'utérus, le vagin et la vessie. (*Thèse de Paris*, 1892.)

MARION et TOUPET. — Technique chirurgicale, 1932.

MONOD et VANVERT. — Traité de technique opératoire, 1902.

PÉAN. — *Bulletin de l'Académie de Médecine*. T. XXIV, p. 9.

— *Bulletin Médical*, 1890, p. 663.

PICHEVIN. — Dilatation vulvo-vaginale et hystérectomie vaginale. (*Gazette Médicale de Paris*, 1895, p. 25.)

PROUST. — *Presse Médicale*, 16 mars 1907.

POZZI. — Traité de Gynécologie.

QUÉNU et DUVAL. — Colpo-hystérectomie totale par voie combinée. (*Revue de Chirurgie*. T. XXXVII, juin 1908.)

SCHAUTA. — Die operation des Gebärmutterskrebses; mittelst Schuchart Paravaginalschnittes. (*Monatschrift für Geburst und Gynäk*, 1902. Bd 15).

SEGOND. — *Bulletins et Mémoires de la Société de Chirurgie*. T. XI, 1895.)

SCHUCHART. — Uber die Paravaginal Methode der Extirpation uteri und ihre Enderfolge beim Uteruskrebs. (*Monatschrift für Geburst und Gynäk*, 1901.)

IMPRIMERIE SPECIALE
DE LA LIBRAIRIE
LOUIS ARNETTE